CASO CLÍNICO DESTACADO NOVIEMBRE 2017

Dr. Patrick Palacci

Brånemark Osseointegration Center Marseilla, Francia

Regeneración ósea

OsteoBiol® mp3®

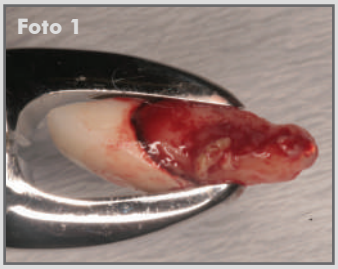

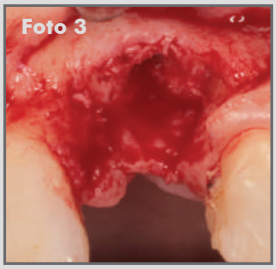

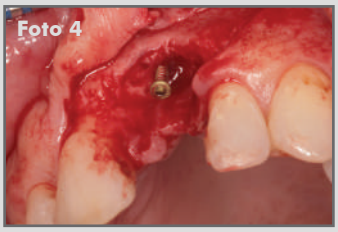

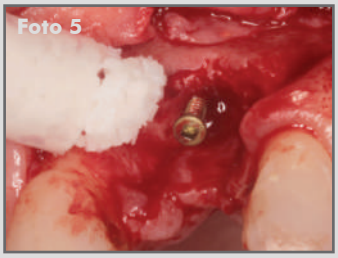

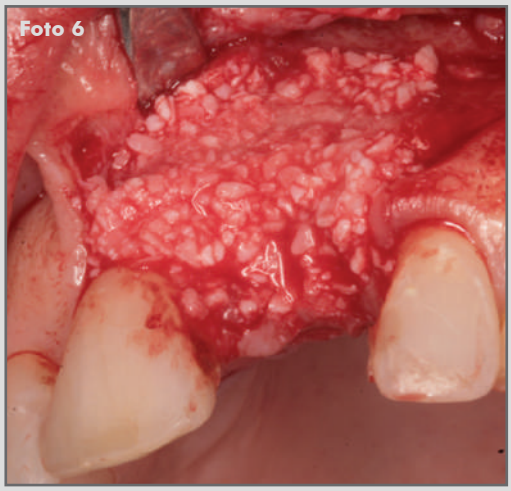

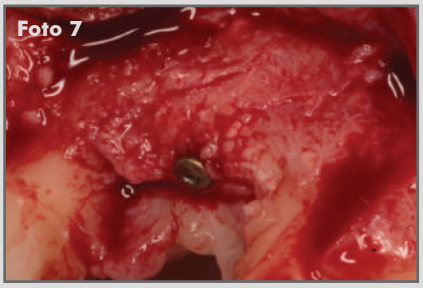

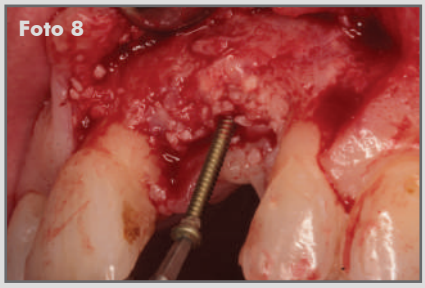

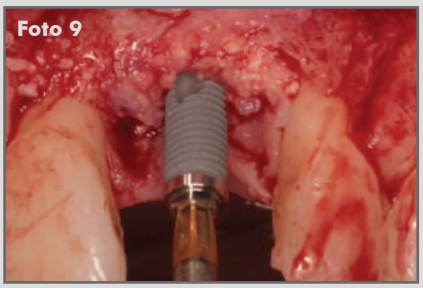

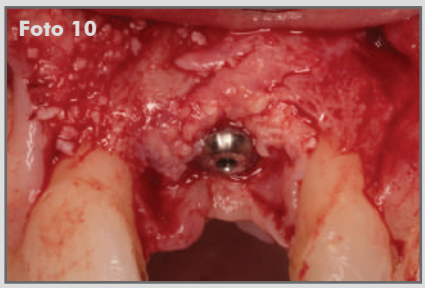

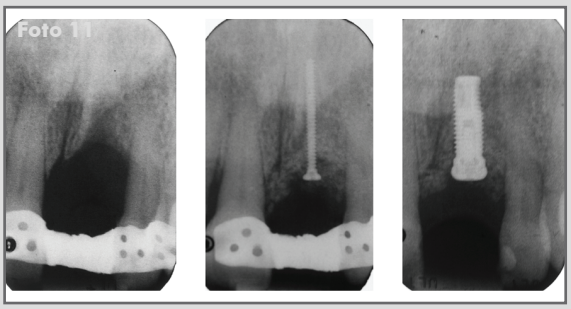

1. Se extrae el incisivo central superior infectado.

2. Los tejidos se encuentran inflamados.

3. Se eleva el colgajo, hay pérdida de cresta vertical horizontal.

4. Se coloca verticalmente un tornillo de fijación en los alvéolos.

5. Se compacta OsteoBiol® *mp3®* alrededor del tornillo.

6. La cresta se recrea dando forma al *mp3®*. Se coloca una membrana de colágeno sobre el *mp3®*.

7. Vista clínica 4 meses después: se ha creado hueso.

8. Se retira el tornillo de fijación.

9. Se coloca el implante.

10. Obsérvese el gran nivel óseo alcanzado, permitiendo una óptima colocación del implante.

11. Radiografías realizadas antes y después de retirar el tornillo de fijación. El implante continúa en su lugar.

12. 4 meses después, en la segunda parte de la cirugía, se coloca el pilar de cicatrización.
Nótese la óptima calidad y cantidad de tejido blando alrededor del implante.

Caso clínico destacado del mes.
Noviembre de 2017. Osteógenos.