# CASO CLÍNICO DESTACADO DICIEMBRE 2018


## *Dr. Javier Mayor Arenal*

### *Práctica privada, Madrid*


Osteògenos
Dental Surgical Devices

### *Regeneración ósea horizontal en maxilar superior con atrofia severa*

**OsteoBiol® *Lámina cortical curva*, OsteoBiol® *Gen-Os®*, OsteoBiol® *Evolution STD* *y Recolector de hueso Safescraper.***

**Descripción del caso:** Paciente mujer de 52 años, sin antecedentes médicos de interés, edentula total ,que acude a clínica para consultar la posibilidad de reponer sus dientes en la arcada superior.

A la exploración clínica y radiológica, se observa un maxilar superior con atrofia ósea severa horizontal que impide la colocación de implantes de forma convencional. Se planifica una regeneración ósea horizontal para aumentar la anchura del maxilar, y así colocar 6 implantes y realizar una rehabilitación superior con prótesis híbrida.

La R.O.G se realizó de la siguiente forma:

1er cuadrante: Lámina cortical curva 35 x 35+ hueso autógeno ( 30-40%) + Gen os - ( mezcla)

2º cuadrante: M. Evolution STD 30 x 30 + Hueso autógeno (30-40%) + Gen os- ( mezcla)

Tras 8 meses de espera , encontramos en la reentrada ambos lados regenerados , con consistencia dura y superficie sangrante al rascado y fresado.

En el lado de la lámina, se observó un hueso más "corticalizado" y compacto, que en el lado regenerado conEvolution.

Se procedió a colocar los 6 implantes sobre un sustrato óseo compacto, que paso de ser de 1,9mm en algunas áreas, a más de 8,5 mm de anchura.

La cicatrización cursó sin complicaciones, y actualmente la paciente está a la espera de la segunda fase quirúrgica, donde optimizaremos los tejidos blandos.

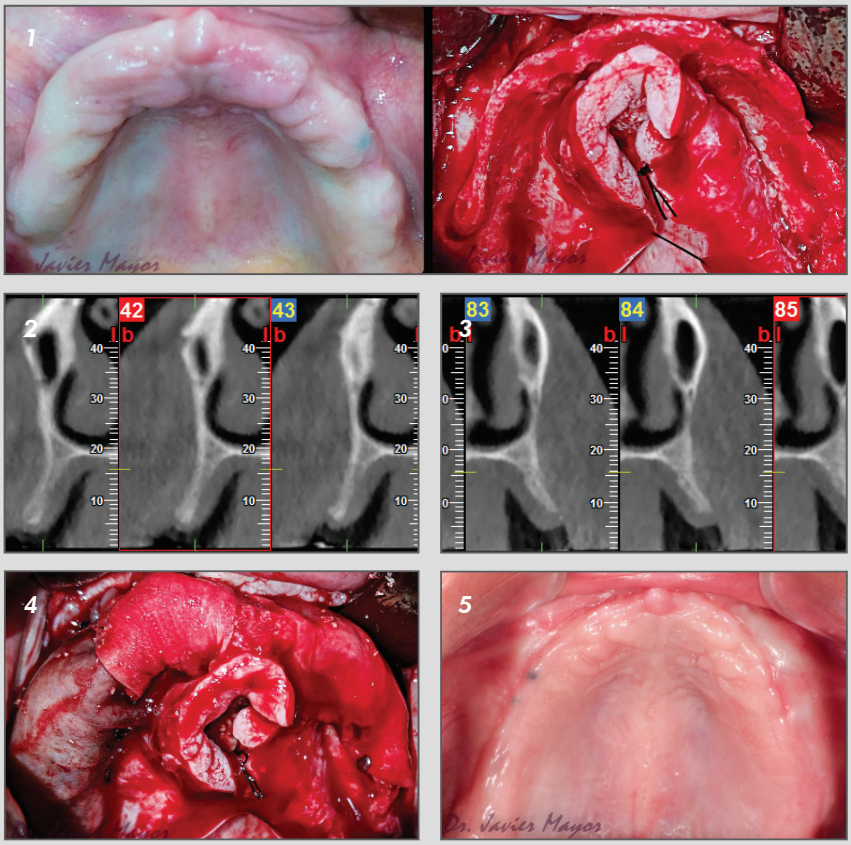


***1.*** Situación clínica inicial e imagen del grado de atrofia ósea del hueso maxilar en filo de cuchillo, de aproximadamente de 2 mm de anchura.

***2.*** Cortes axiales del CBCT ampliados, donde se observa la atrofia ósea que presentaba la paciente en lado derecho.

***3.*** Cortes axiales del CBCT ampliados, donde se observa la atrofia ósea que presentaba la paciente en lado izquierdo.

***4 y 5.*** Observamos en primer lugar, la regeneración ósea realizada con Lámina cortical en lado derecho y membrana Evolution en lado izquierdo, ambos usando Gen-Os + hueso autógeno en mezcla. En segundo lugar, la cicatrización optima de los tejidos blandos tras la regeneración, durante la fase de maduración del injerto.

# CASO CLÍNICO DESTACADO DICIEMBRE 2017

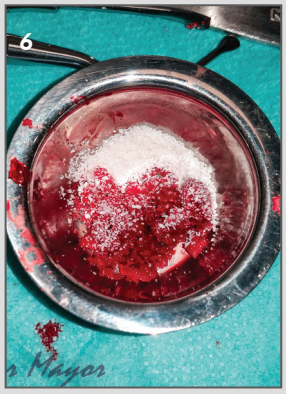


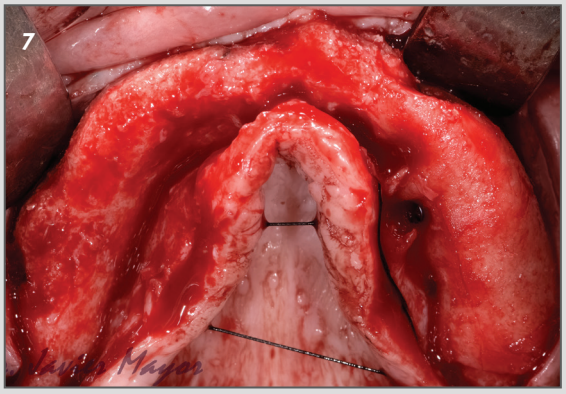


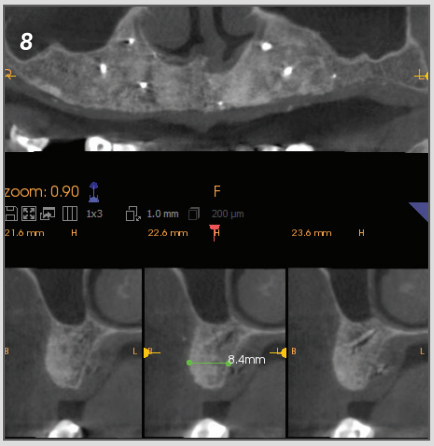


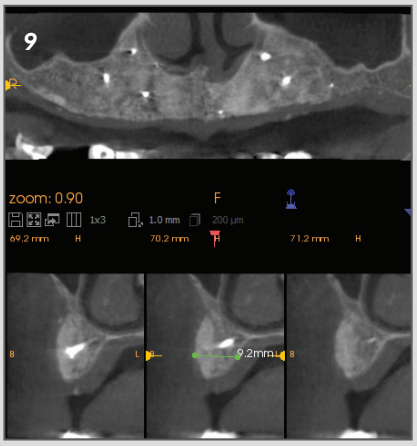


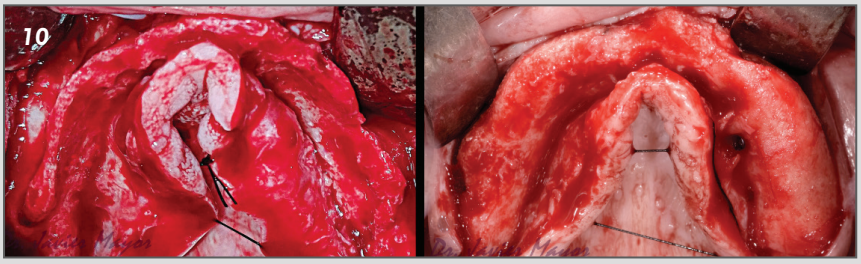


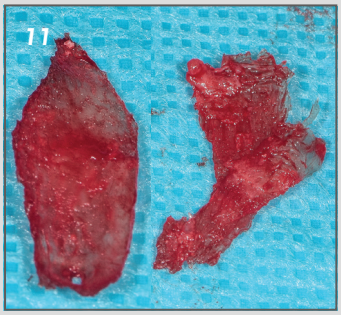


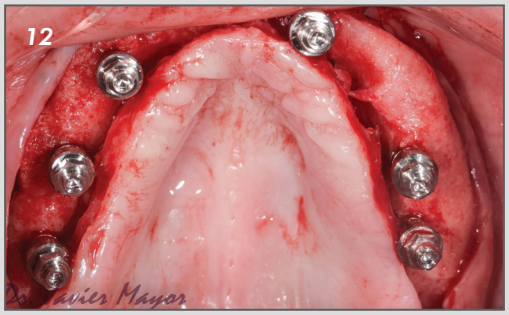


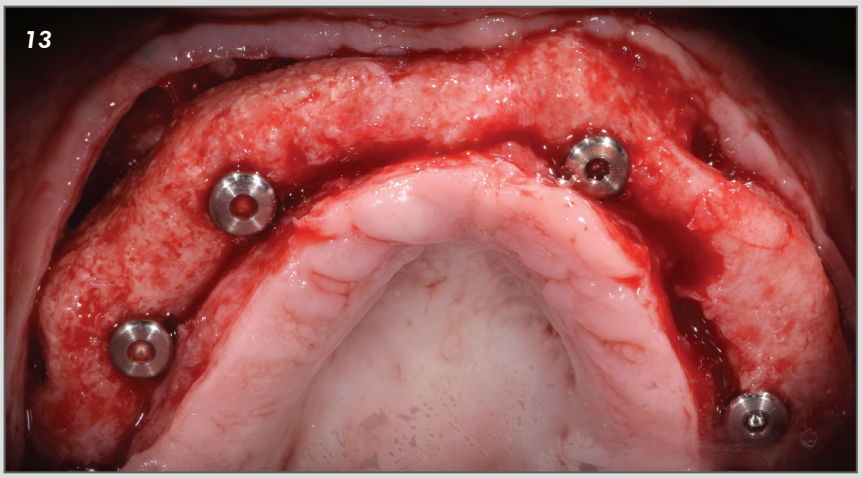


***6.*** Parte del injerto utilizado Gen-Os a punto de ser mezclado con hueso autógeno en proporción 60 / 40.

***7.*** Reentrada a los 8 meses tras levantar un colgajo mucoperiostico, donde se observa una gran ganancia horizontal, incluso fuera del marco óseo.

***8.*** Imagen radiológica del CBCT del hueso regenerado en el lado derecho.

***9.*** Imagen radiológica del CBCT del hueso regenerado en el lado izquierdo.

***10.*** Imagen clínica comparativa con vista oclusal del aumento óseo en anchura.

***11.*** Detalle de restos de Lámina cortical aún no reabsorbida, tras 8 meses de espera.

***12 y 13.*** 6 Implantes colocados sobre el hueso regenerado.

# CASO CLÍNICO DESTACADO DICIEMBRE 2017

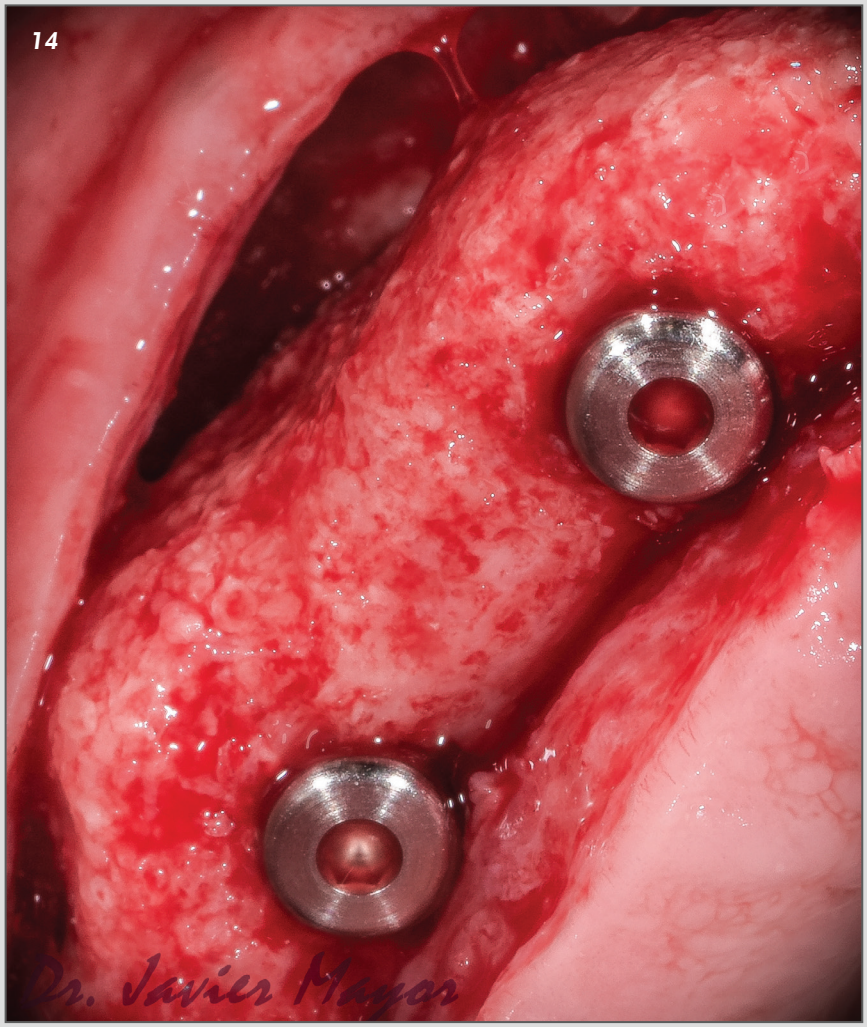


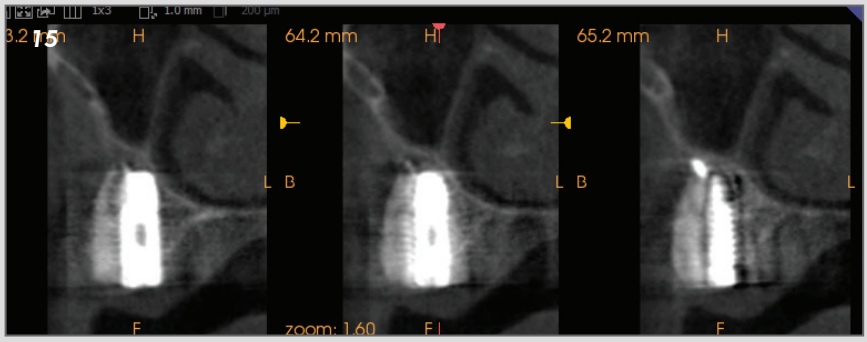


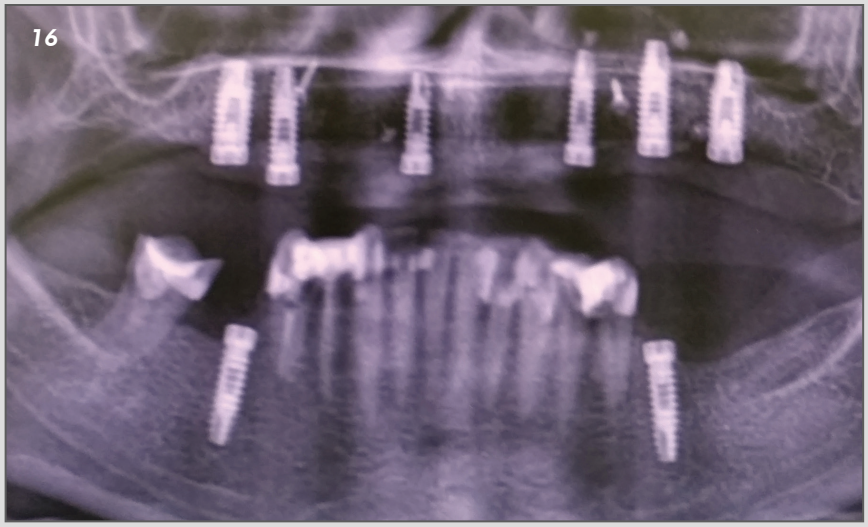


***14.*** Detalle del hueso regenerado sangrante y compacto alrededor de los implantes.

***15.*** Imagen radiológica de los implantes con márgenes óseos adecuados.

***16.*** Panorámica con los implantes colocados.

Caso clínico destacado del mes.
Diciembre de 2017. Osteógenos.

Osteògenos
Dental Surgical Devices