CASO CLÍNICO DESTACADO ABRIL 2020

DRA. PEPA FLORES CABALLERO

Clínica Flores & Martínez, Coslada (Madrid)

Regeneración ósea vertical en mandíbula posterior y colocación diferida de implantes mediante Membrana PTFE Medipac y OsteoBiol Gen-Os.

OsteoBiol Gen-Os, OsteoBiol Membrana Evolution y Membrana PTFE Medipac.

Descripción del caso: Mujer de 34 años de edad, ASA tipo I, con ausencias de piezas dentales 4.5 y 4.6 acude a la clínica para rehabilitar dicha zona. Debido a la atrofia ósea mandibular es necesario realizar una cirugía de regeneración vertical previa a la colocación de implantes dentales. Para la ejecución de la cirugía utilizamos una Membrana de PTFE Medipac reforzada con titanio y estabilizada con tornillos y chinchetas, como injerto realizamos una mezcla de hueso autólogo 50% rascado de la zona mandibular con Safescraper, y 50% de OsteoBiol Gen-Os. Por encima de la membrana no reabsorbible cubrimos con una membrana de pericardio OsteoBiol Evolution. Tras 9 meses de espera retiramos la membrana de PTFE y colocamos implantes dentales.

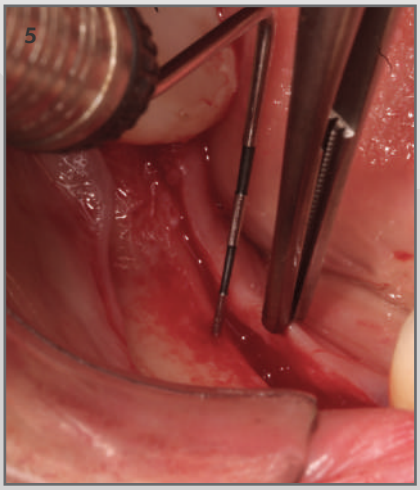

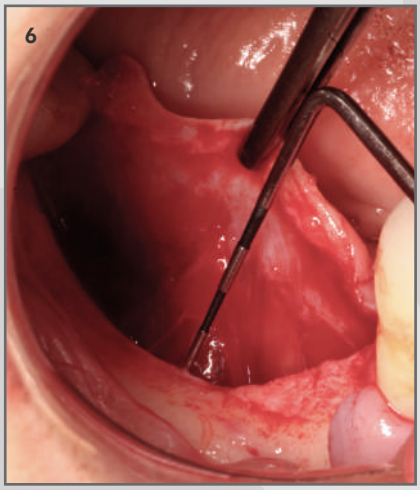

1 y 2. Situación inicial.

3 y 4. Incisiones y despegamiento del colgajo.

5 y 6. Manejo del colgajo lingual.

Continúa en siguiente página

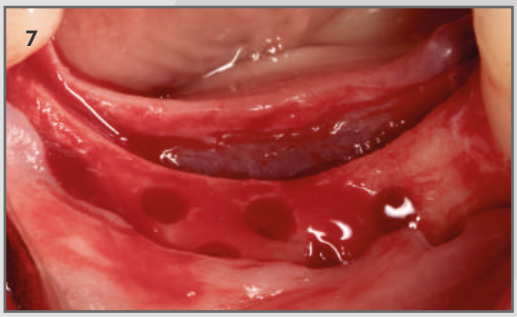

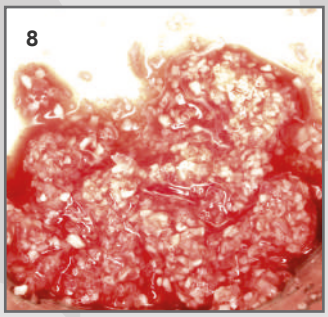

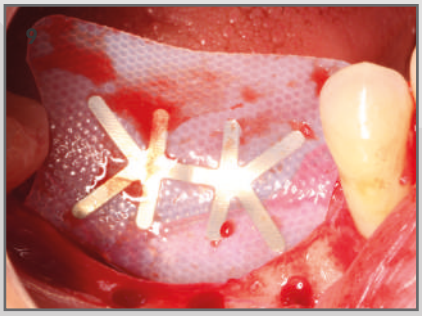

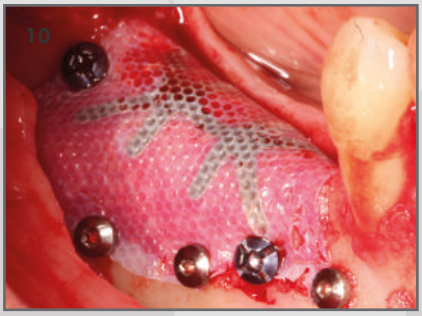

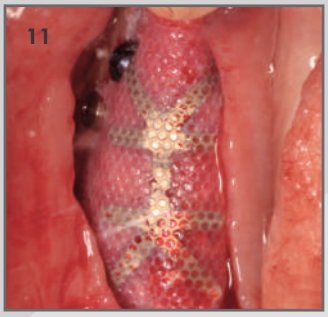

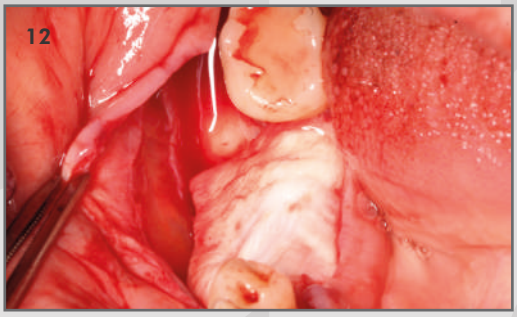

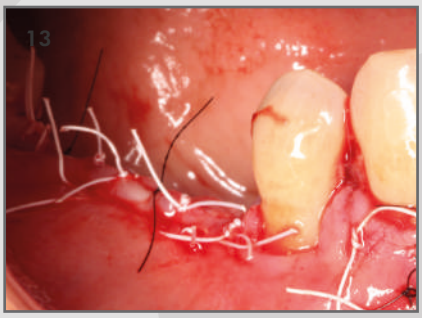

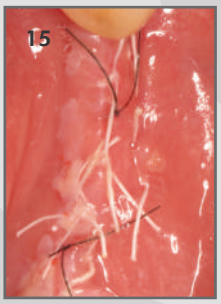

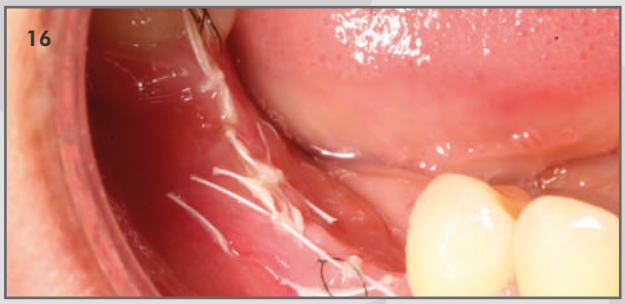

7. Perforaciones.

8. Mezcla de OsteoBiol Gen-Os con hueso autólogo (50/50) rascado con Safescraper.

9 y 10. Fijación Membrana PTFE Medipac lingual y vestibular tras el relleno del defecto.

11. Manejo colgajo vestibular.

12. Colocación de OsteoBiol Membrana Evolution cubriendo la Membrana PTFE Medipac.

13. Sutura final.

14. Aspecto de la paciente a los 4 días.

15 y 16. Cicatrización a los 15 días, retirada de sutura.

17 y 18. 9 meses post regeneración vertical.

Continúa en siguiente página

CASO CLÍNICO DESTACADO ABRIL 2020

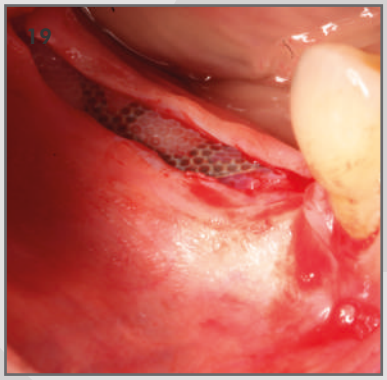

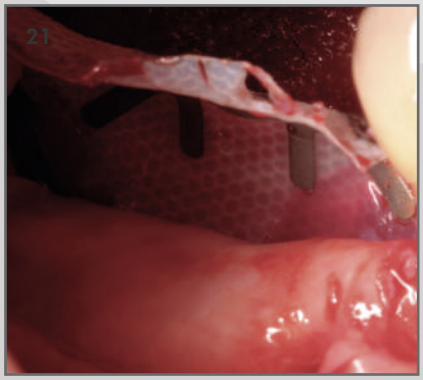

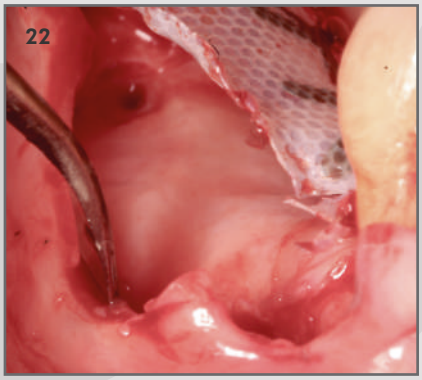



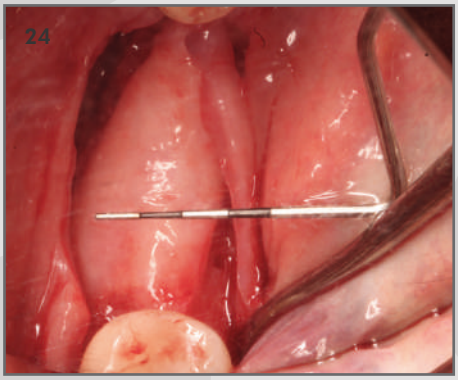

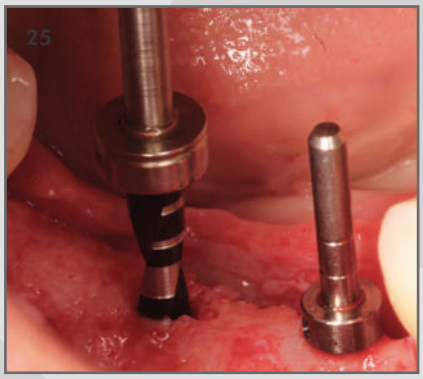

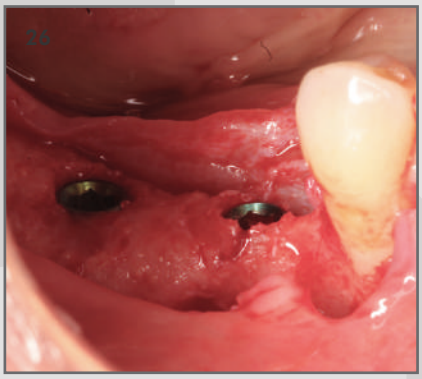

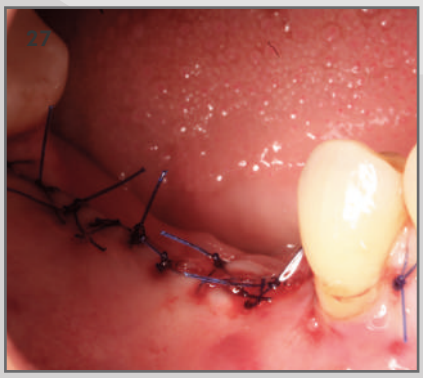

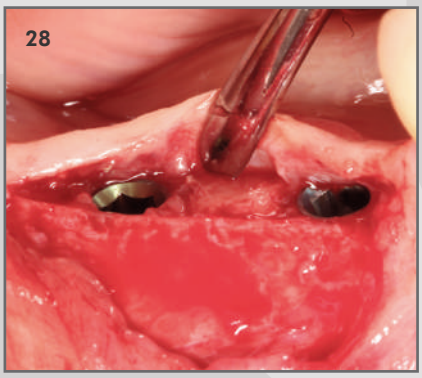

19 y 20. Acceso para reentrada.

21 y 22. Retirada de la Membrana PTFE Medipac.

23. Membrana PTFE de Medipac extraída.

24. Medición de ganancia en anchura.

25 y 26. Colocación implantes sumergidos.

27. Sutura final.

28. Aspecto de la paciente 4 meses después de la última intervención.

Osteògenos

Caso Clínico Destacado abril 2020