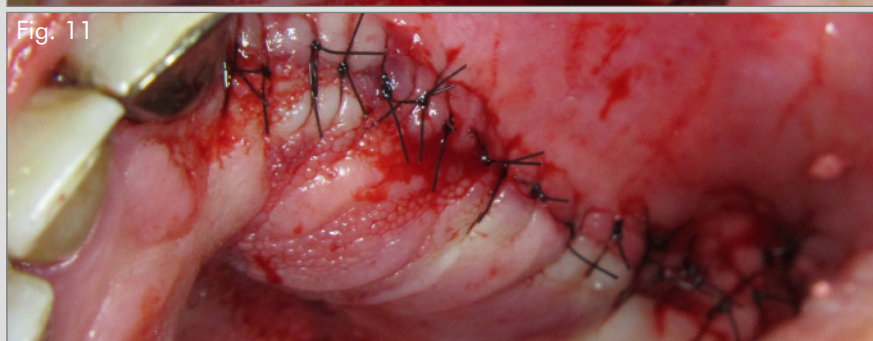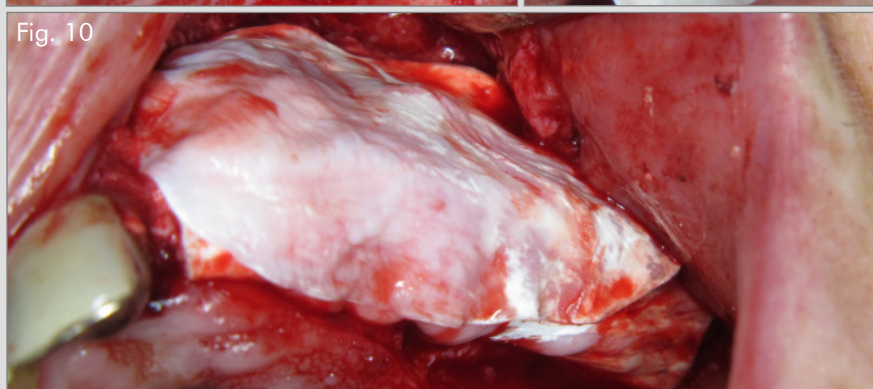
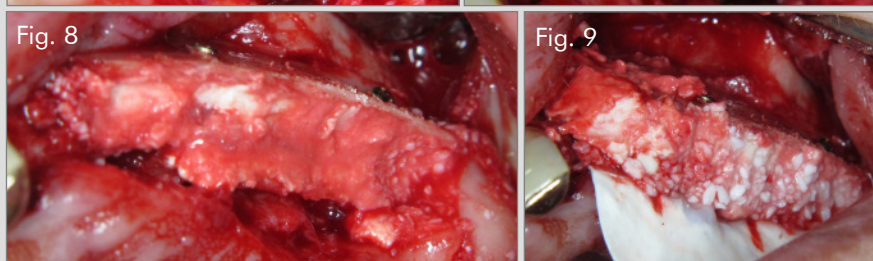
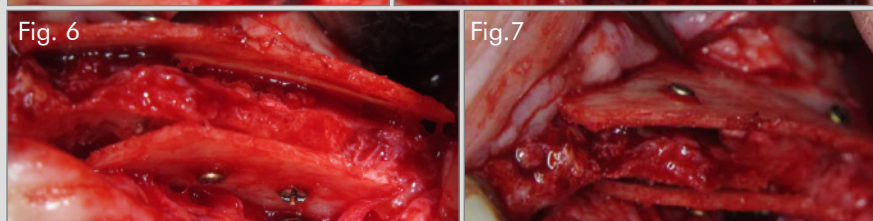
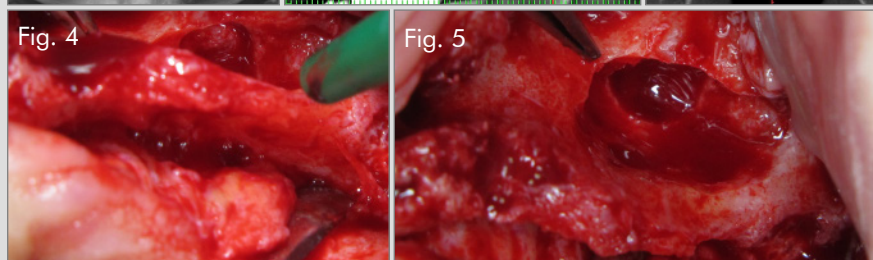
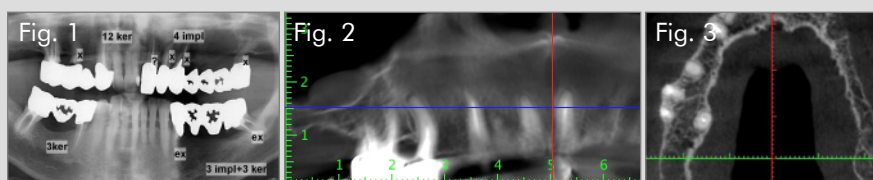


Dr. Darko Slovša. Clínica privada, Croacia.

Aumento en el área 22-26 con la Técnica Sandwich.

OsteoBiol® Apatos , OsteoBiol® mp3, OsteoBiol® Putty, OsteoBiol® Lámina cortical y OsteoBiol® Evolution

Sexo: masculino



1. Radiografía inicial, dientes 22, 23, 28 para extracción.

2. Tomografía computarizada inicial.

3. Tomografía computarizada del preoperatorio.

4 y 5. Situación clínica con defectos alveolares y después de la elevación del suelo sinusal.

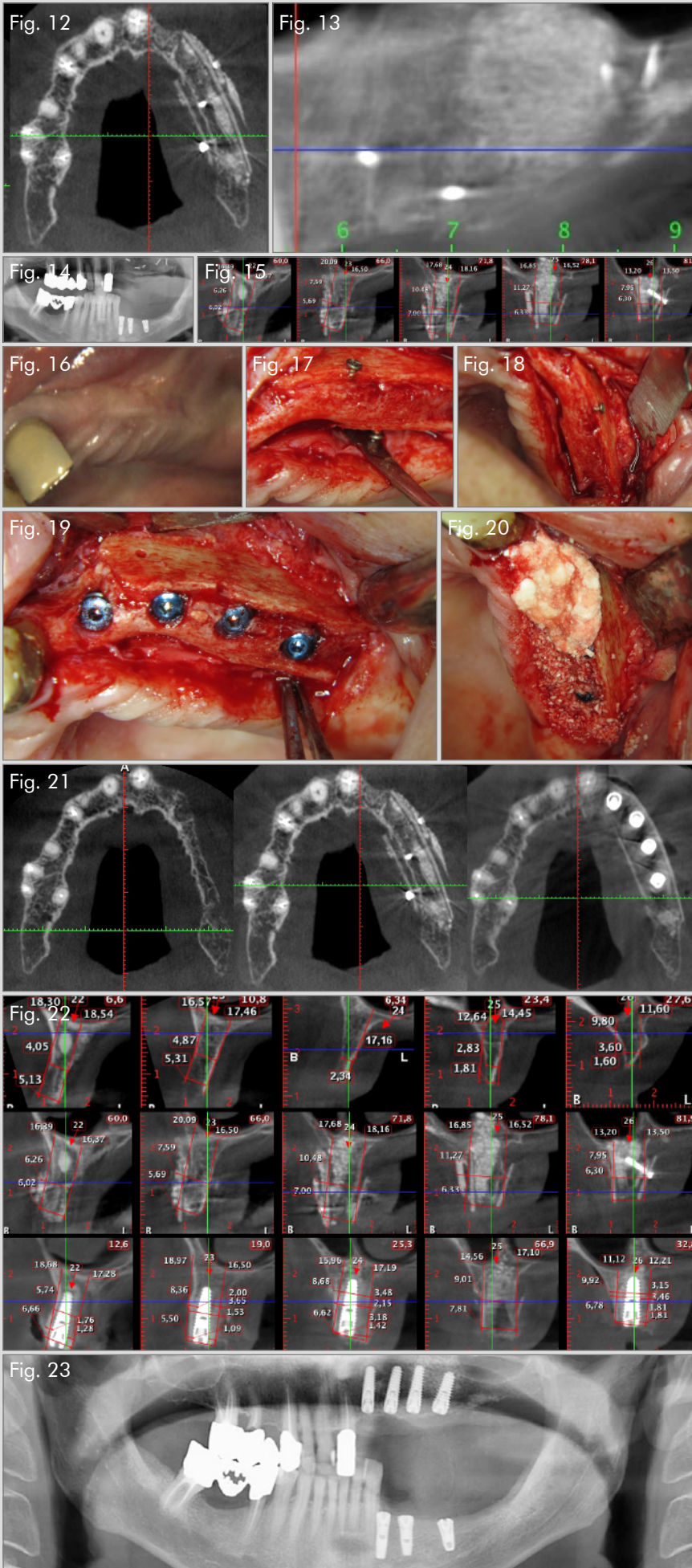
6 y 7. Fijación de OsteoBiol Lámina cortical con tornillos de titanio (Técnica Khoury).

8. Los defectos son injertados con OsteoBiol mp3 y OsteoBiol Putty dentro de la Lámina cortical.

9, 10 y 11. El injerto se estabiliza con mp3 y es protegido con la membrana de OsteoBiol Evolution sobre la Lámina cortical.

Continúa en siguiente página

CASO CLÍNICO DESTACADO ABRIL 2017



12, 13, 14 y 15. Escáner postoperatorio realizado directamente después de la regeneración.

16, 17 y 18. Vista intraoperatoria del área aumentada un año después de realizar el aumento.

19. Los implantes se colocan en el hueso.

20. Protección de implantes con OsteoBiol Gen-Os en combinación con plasma.

21. Tomografía computarizada del preoperatorio y después de haber sido colocados los implantes.

22. Tomografía computarizada después del aumento.

23. Situación final.

Caso clínico destacado del mes.

Abril de 2017. Osteógenos.

