

# CASO CLÍNICO DESTACADO JULIO 2019

**Dr. Alfonso Sande Sardina**

**Clínica privada, A Coruña.**

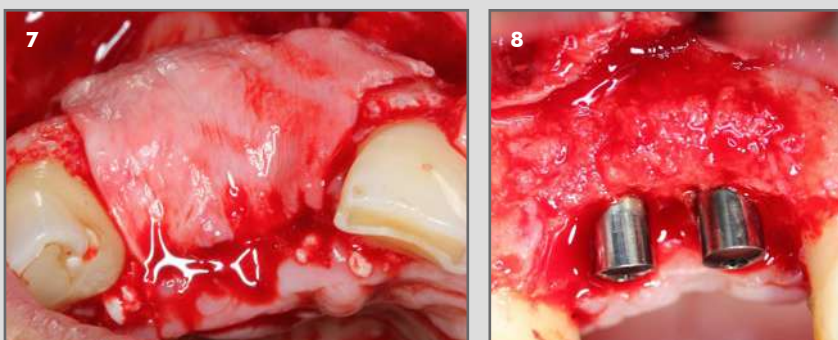
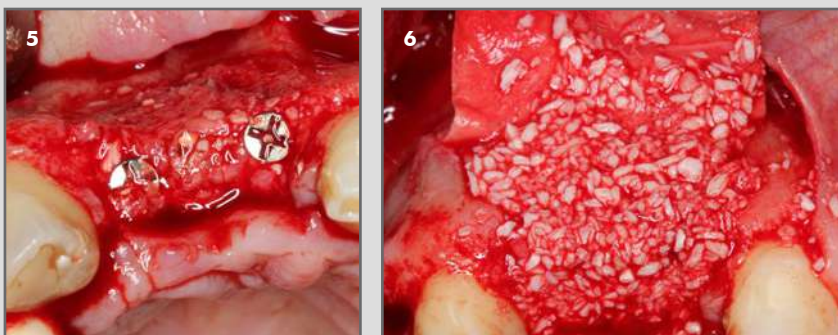
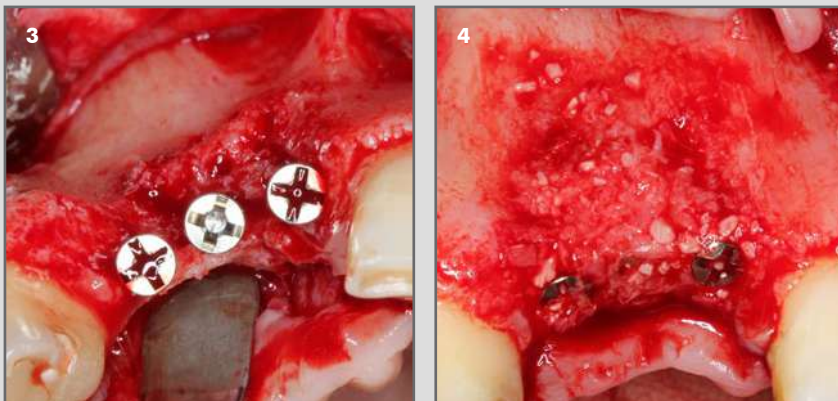
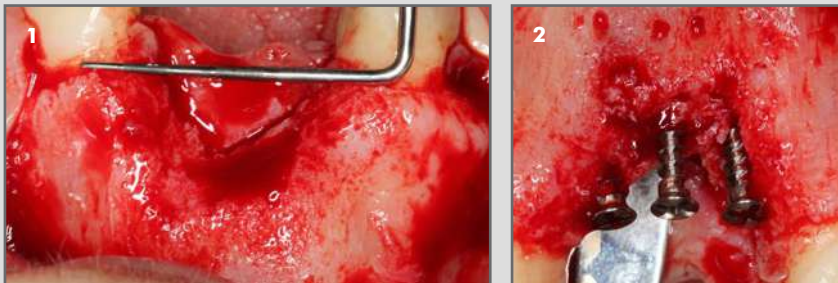
**Regeneración en sector anterosuperior con técnica "Tent Pole".**

**OsteoBiol Apatos y Membrana OsteoBiol Evolution.**

**Descripción del caso:** Paciente que acude a consulta para rehabilitar piezas 11 y 12, y que presenta un defecto combinado horizontal y vertical.

Se decide realizar una ROG con técnica de "Tent Pole" usando 3 tornillos de osteosíntesis con la finalidad de darle estabilidad y evitar presiones nocivas en el injerto.

Primero se coloca en el núcleo del defecto hueso autólogo mezclado con xenoinjerto OsteoBiol Apatos en una proporción de 80-20. En la parte externa solo xenoinjerto OsteoBiol Apatos y finalmente se recubre con Membrana OsteoBiol Evolution.



1. Vista del defecto óseo.
2. Colocación de 3 tornillos de osteosíntesis.
3. Vista oclusal de los tornillos.
4. Colocación de hueso autólogo y xenoinjerto Apatos (proporción 80-20).
5. Vista oclusal del núcleo del injerto.
6. Colocación de capa externa de xenoinjerto OsteoBiol Apatos.
7. Colocación de Membrana OsteoBiol Evolution para recubrimiento del injerto y liberación del colgajo.
8. Aspecto 7 meses después. Colocación de implantes aprovechando el hueso de fresado.

Caso clínico destacado del mes.  
Julio de 2019. Osteógenos.

 **Osteógenos**