

CASO CLÍNICO DESTACADO OCTUBRE

Dr. Arturo Flores Gallardo

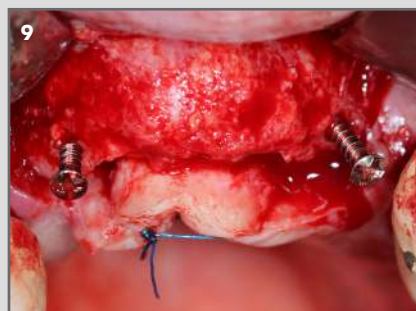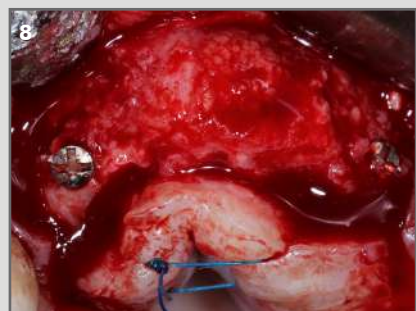
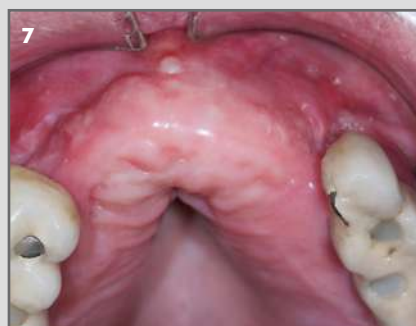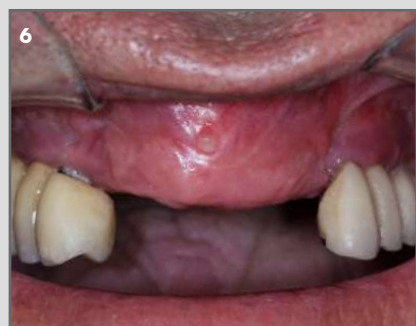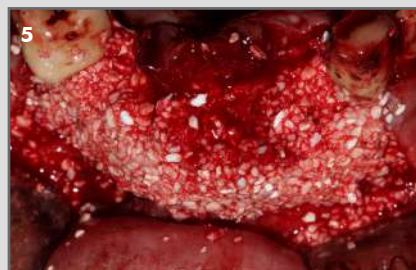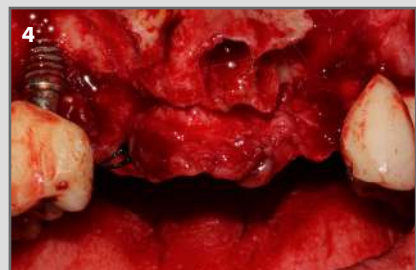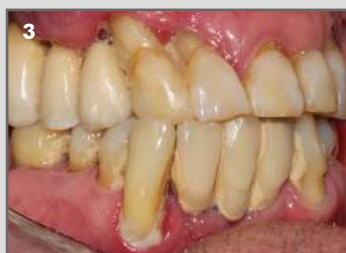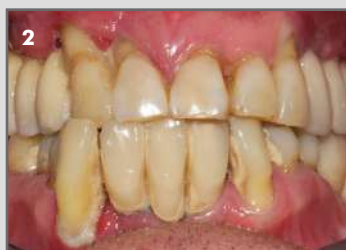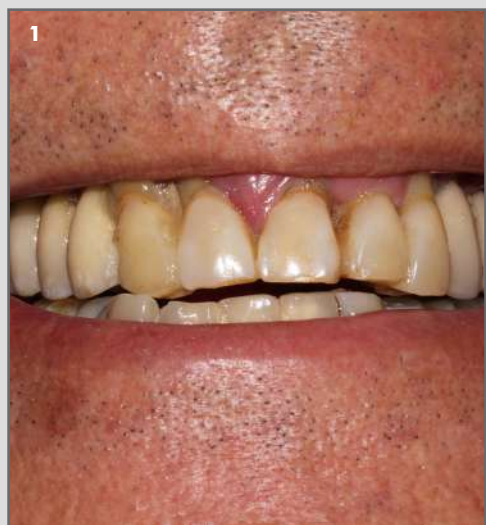Clínica privada, Madrid

Regeneración ósea tras exodoncia.



OsteoBiol Apatos, OsteoBiol Evolution, Recolector de hueso Safescraper y Sutura Seralon.

Descripción del caso: Paciente de 75 años acude a la consulta para colocación de implantes tras pérdida de las piezas 12-11-21-22-23. Se le realiza tratamiento periodontal y regeneración ósea para la correcta colocación de implantes.



1 - Vista inicial.

2 - Vista frontal de la zona a tratar.

3 - Vista lateral de la zona a tratar.

4 - Tras tratamiento periodontal básico y avanzado, se realiza exodoncia de las piezas 12-11-21-22 y 23.

5 - Regeneración ósea con mezcla de OsteoBiol Apatos y hueso autólogo del paciente obtenido con Safescraper. Se colocan tornillos en tienda de campaña y se cubre con membrana OsteoBiol Evolution.

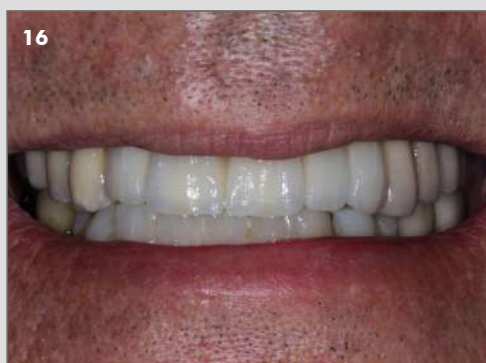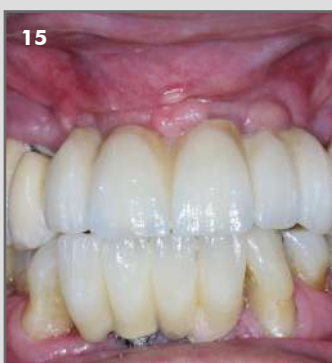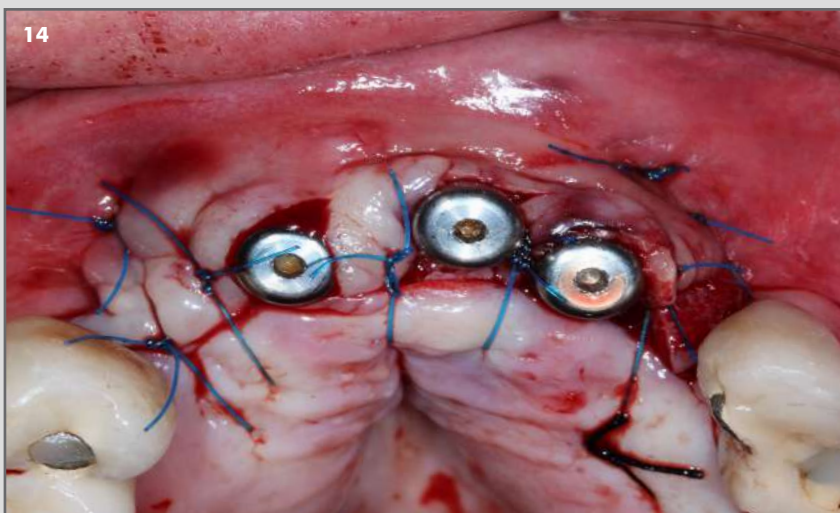
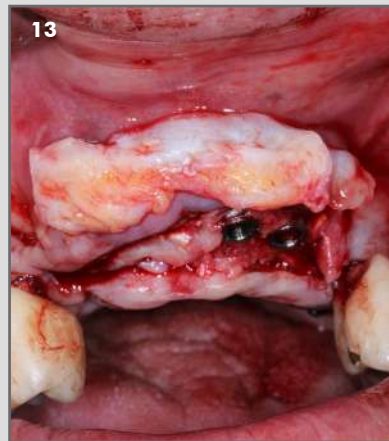
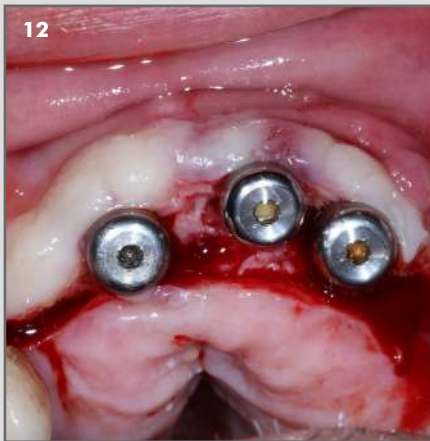
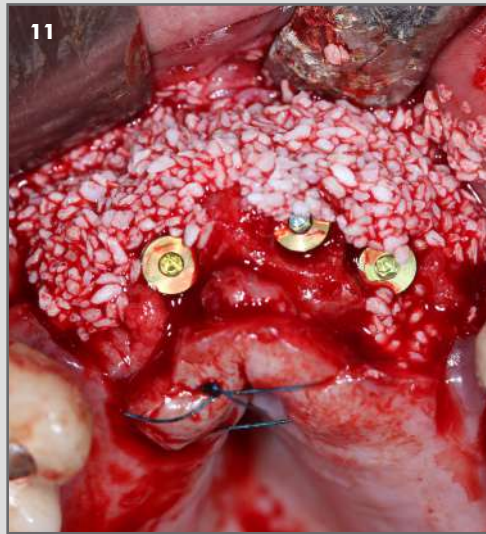
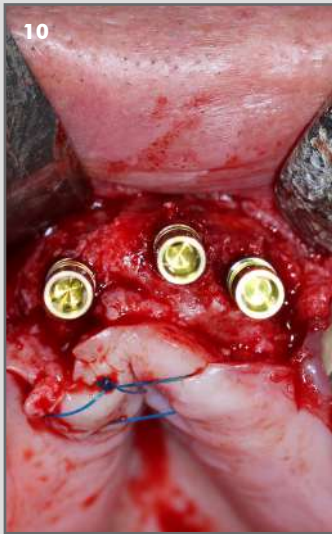6 y 7 - Aspecto de la zona tratada a los 6 meses.

8 - Se realiza la reentrada. Antes de retirar los tornillos en tienda de campaña.

9 - Se realiza la reentrada. La fotografía es tomada durante la retirada de los tornillos en tienda de campaña.

Continúa en siguiente página

CASO CLÍNICO DESTACADO OCTUBRE



10 y 11 - Se retiran los tornillos, se colocan 3 implantes y se realiza una nueva regeneración vestibular con OsteoBiol Apatos y OsteoBiol Evolution.

Los tornillos son colocados en vestibular para tratar de mejorar la Clase III del paciente.

12, 13 y 14 - Aspecto de la zona tratada a los 4 meses de la regeneración. Se realiza la segunda fase + ITC (injerto de tejido conectivo + técnica de reconstrucción de papilas descrita por Palacci).

15 y 16 - Fotos finales de la prótesis a los 2 meses de seguimiento.

Caso clínico destacado del mes.
Octubre de 2018. Osteógenos.