# CASO CLÍNICO DESTACADO DICIEMBRE 2018


## *Dra. María López-Gollonet Cambil*

### *Clínica privada, Granada*


***Preservación estética frente anterior y aumento horizontal reborde alveolar***

**OsteoBiol Apatos, OsteoBiol Derma fina, y Tornillos Tekka.**

**Descripción del caso:** Paciente acude a clinica con pérdida total de la tabla ósea vestibular del 21.
Se realiza CBCT, panorámica y modelos para poder estudiar el caso.
Debido a la debilidad de tejido gingival por la gran recesión, se decide hacer primero la extracción y esperar un mes para que la encía se recupere.
Pasado el mes, se realiza la segunda cirugía, en la que se coloca el implante con estabilidad primaria. La cortical palatina está intacta, así como el hueso interproximal a ambos lados del defecto, lo que lo hace favorable para un aumento horizontal. Para ello primero se fija la membrana; elegimos una Derma fina de 25x25 mm, ya que además de aumentar el reborde, se quiere dar consistencia a la encía queratinizada que está muy afectada por la recesión y pérdida de la tabla ósea vestibular; para fijar la membrana se usan dos microtornillos autoperforantes cruciformes Tekka. Una vez estabilizada, se coloca el implante dental y el hueso Apatos sobre toda la superficie fenestrada del implante. Se libera el colgajo con incisión de periostio y suturamos sin tensión.

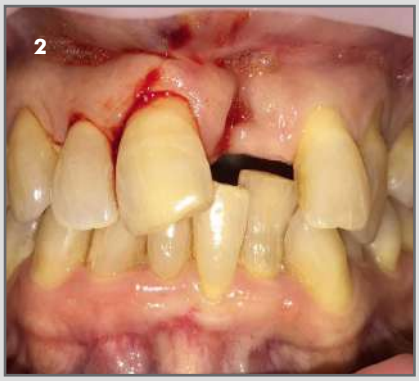


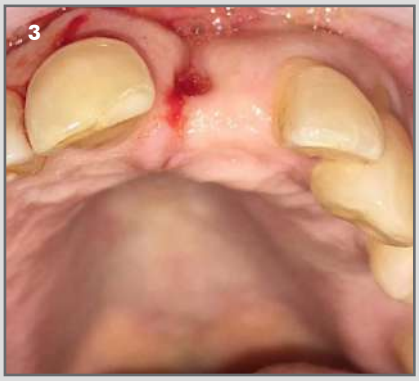


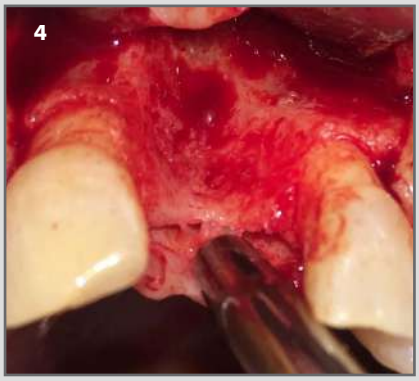

1. Recesión de toda la superficie radicular y pérdida de tabla ósea vestibular del 21.

2. Extracción de la pieza 21 un mes después.

3. Defecto óseo horizontal.

4. Pérdida de la tabla ósea vestibular.

5. Preparación del lecho óseo para colocar el implante.

***Continúa en siguiente página***

# CASO CLÍNICO DESTACADO DICIEMBRE 2018

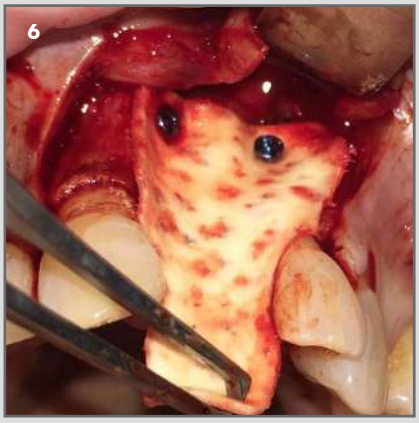


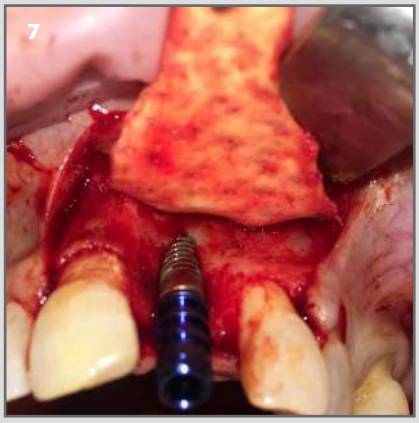


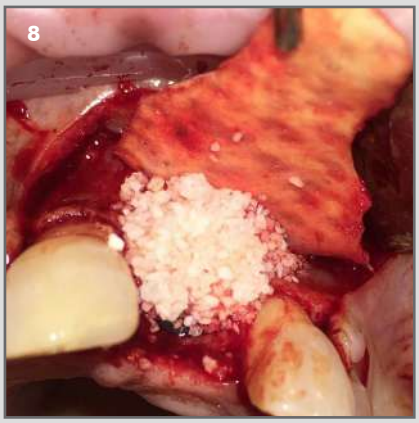


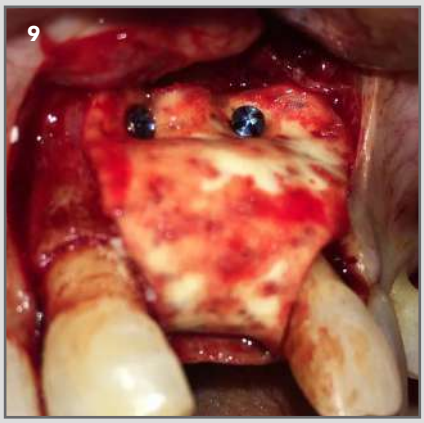

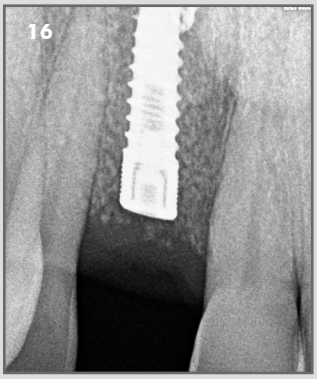


6. Fijación de la membrana Osteobiol Derma con microtornillos Tekka.

7. Colocación del implante.

8. Xenoinjerto con OsteoBiol Apatos.

9. Fijación del injerto con la membrana OsteoBiol Derma y microtornillos Tekka.

10. Sutura de la zona intervenida.

11. Aspecto de la zona tratada tras retirada de sutura.

13. Panorámica de la zona tratada.

14 y 15. Aspecto de la zona tratada 45 días después de realizar la cirugía.

16. Radiografía de la zona tratada 45 días después de realizar la cirugía.

Caso clínico destacado del mes.
Diciembre de 2018. Osteógenos.

Osteògenos
Dental Surgical Devices