

**Dres. Facundo Mateo Ríos Melfi
y Santiago Ferris Lucero**

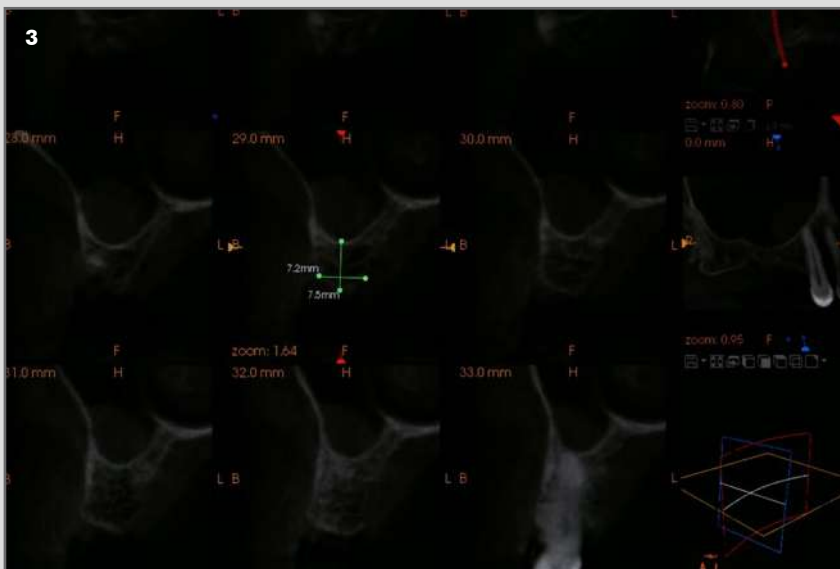
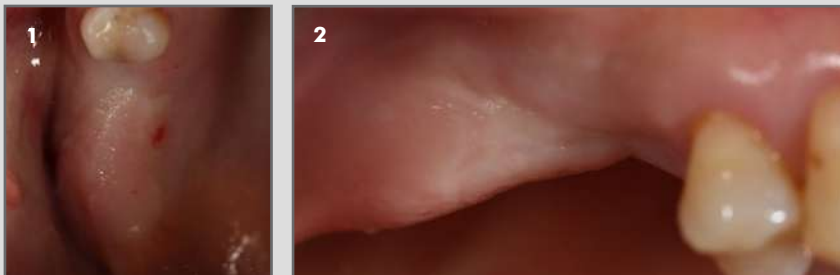

Clínica privada, Santa Cruz de Tenerife

Remoción de restos radiculares, elevación de seno maxilar (Tatum) y colocación simultánea de implantes

OsteoBiol Apatos y Membrana OsteoBiol Evolution.

Descripción del caso: Paciente mujer, 61 años, acude a consulta para valoración de reposición de piezas ausentes. Entre otras ausencias, se le plantea rehabilitar sector posterosuperior derecho mediante elevación sinusal y colocación de dos implantes correlativos a piezas antagonistas. Si bien la zona del primer molar es favorable para llevar a cabo una elevación atraumática (Summers), el hallazgo de restos radiculares en la zona de intervención, visibles claramente en el estudio tomográfico, así como el escaso capital óseo en la zona correspondiente a la pieza 17, aunque suficiente para dar estabilidad primaria a los implantes a colocar, decantan la opción terapéutica hacia la elevación traumática y colocación de implantes simultáneamente. Es así como se procede de manera rutinaria a exponer la zona a intervenir, se llevan a cabo las extracciones de ambos restos radiculares buscando ser lo más conservadores posibles con el capital óseo remanente. Se lleva a cabo la elevación de la membrana de Schneider. Preparación cuidadosa de ambos lechos a implantar buscando conservar la integridad de la membrana. Relleno parcial del seno maxilar con hueso OsteoBiol Apatos en combinación con hueso autólogo conseguido de particular el fragmento óseo correspondiente a la ostectomía de acceso lateral. Se colocan los implantes y se culmina el relleno de la cavidad sinusal y de los defectos asociados a las extracciones, uno lateral y otro periférico a la plataforma del implante distal. Por último, se cubrió con una Membrana OsteoBiol Evolution la zona quirúrgica, estabilizándola a los márgenes de la herida y por aposición del colgajo. Seis meses después de la intervención se procede a la exposición de los implantes y derivación a su referidor para culminar el tratamiento.



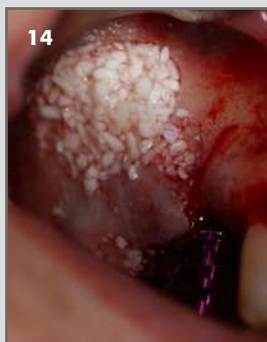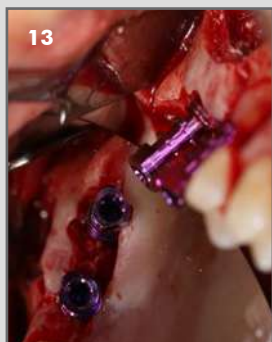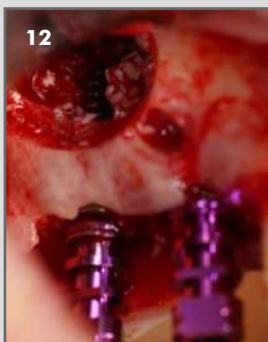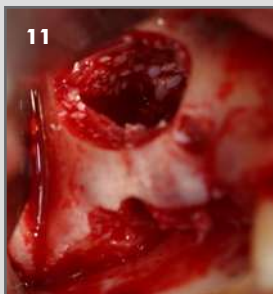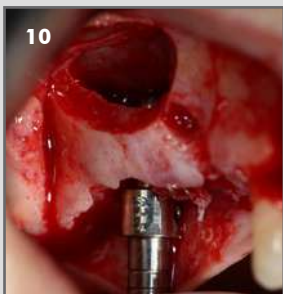
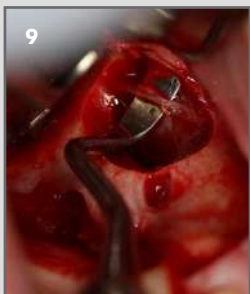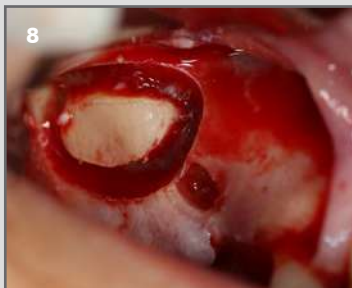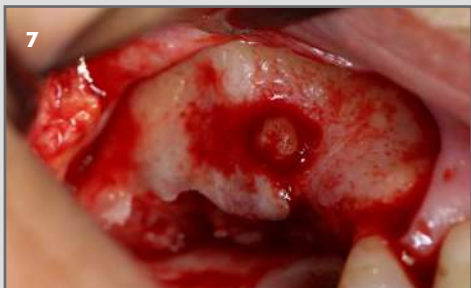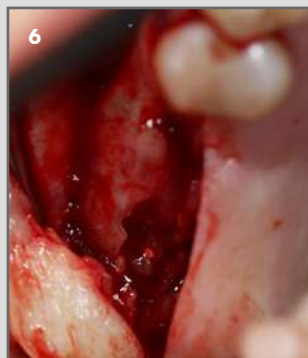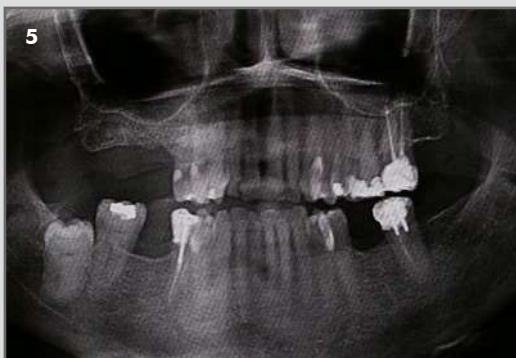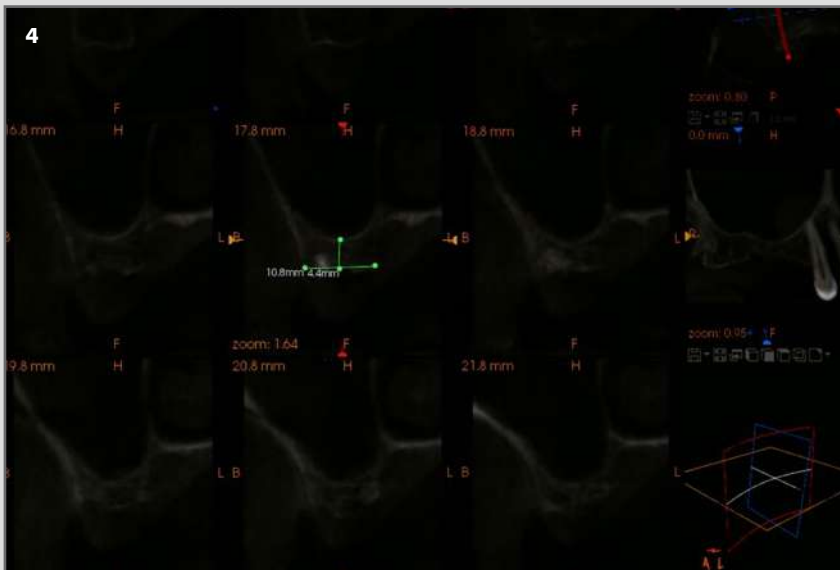
1. Vista oclusal de la zona correspondiente a la región posterior del primer cuadrante.

2. Vista lateral de la zona correspondiente a la región posterior del primer cuadrante.

3. Corte tomográfico correspondiente a la zona de la pieza 16. Se observa zona radiopaca en vestibular próximo a la basal del seno, correspondiente a resto radicular.

Continúa en siguiente página

CASO CLÍNICO DESTACADO FEBRERO 2020



4. Corte tomográfico correspondiente a la zona de la pieza 17. Se observa zona radiopaca en reborde alveolar, correspondiente a otro resto radicular.

5. Ortopantomografía del estado inicial.

6. Vista coronal donde se observa resto radicular endodonciado en la cresta del reborde alveolar.

7. Detalle de la osteotomía para remoción de ápice anterior.

8. Osteotomía correspondiente al abordaje lateral para elevación de seno.

9. Detalle de la arteria alveolar lateral superior que, en este caso se pudo despegar de la membrana por su discurrir prevalente intraóseo.

10. Detalle donde se observa el escaso capital óseo crestal en la zona correspondiente al implante distal.

11. Relleno parcial del seno maxilar con OsteoBiol Apatos mezclado con hueso autólogo.

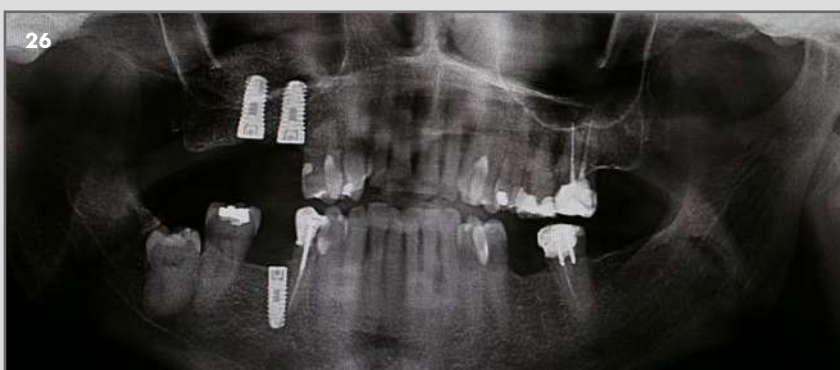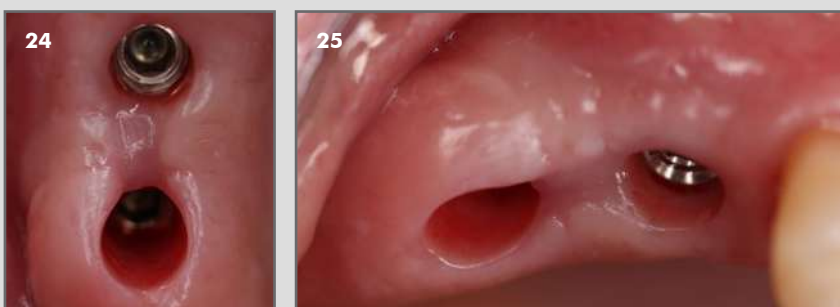
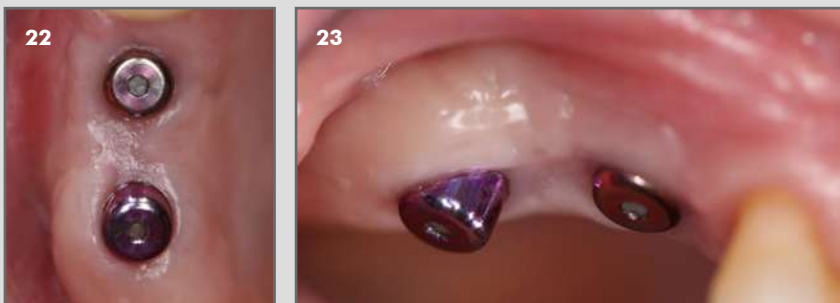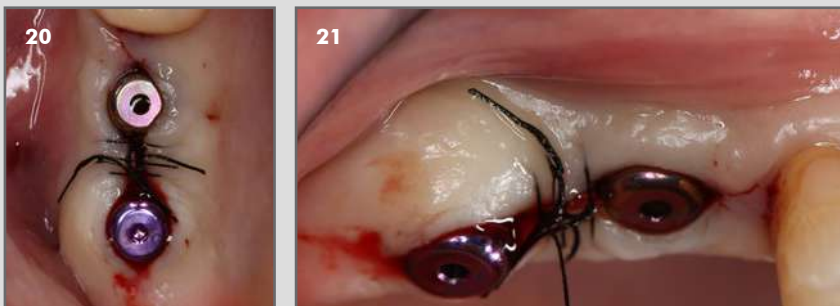
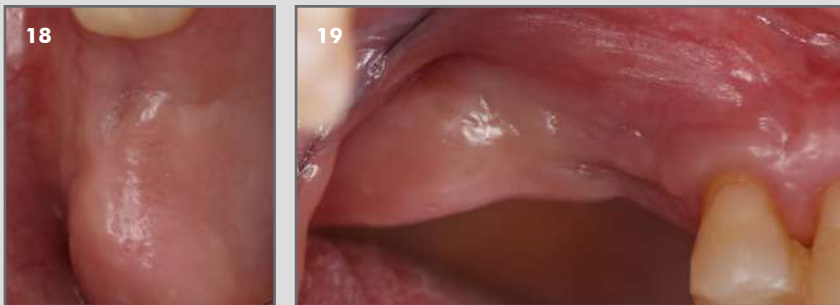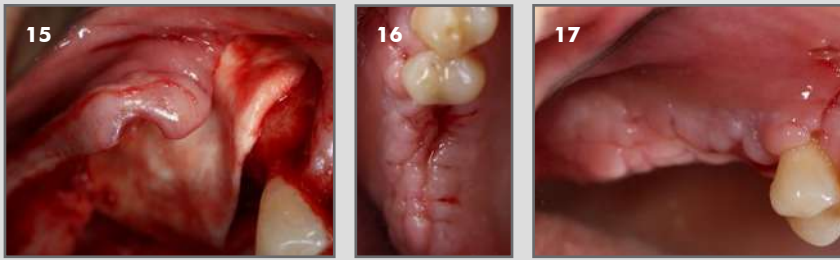
12. Colocación de ambos implantes.

13. Vista oclusal chequeando paralelismo.

14. Relleno del seno maxilar y defectos secundarios a las extracciones de los pequeños restos radiculares.

Continúa en siguiente página

CASO CLÍNICO DESTACADO FEBRERO 2020



15. Vista de la Membrana OsteoBiol Evolution posicionada.

16 y 17. Retirada de sutura una semana después de la intervención.

18 y 19. Situación clínica 6 meses después de la intervención.

20 y 21. Intervención de segunda fase.

22, 23, 24 y 25. Detalle del tejido periimplantario cicatrizado un mes después de colocados los pilares de cicatrización.

26. Ortopantomografía del estado a los 6 meses.

Caso clínico destacado del mes.
Febrero 2020. Osteógenos

 **Osteógenos**