

Dr. Pedro Caballero. Práctica privada, Murcia.

Regeneración para ganancia horizontal en cresta mandibular estrecha.

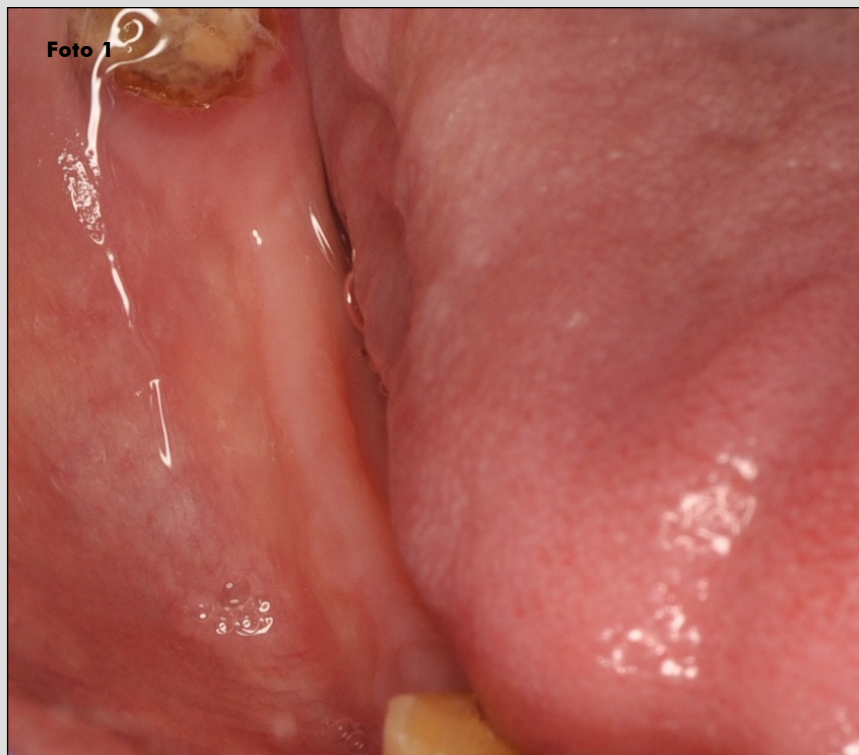

OsteoBiol Lámina cortical y OsteoBiol Apatos

Descripción del caso: Varón de 48 años, no fumador y sin patología reseñable, que acude a consulta para rehabilitación bucal. En este caso estudiamos el cuadrante inferior derecho, en el que el paciente presenta una cresta mandibular estrecha que imposibilita la colocación de implantes dentales.

Se valoró la expansión de cresta alveolar pero observando las complicaciones que podría acarrear la cercanía al nervio dentario inferior se optó por una ganancia horizontal que procurara una anchura de la cresta correcta para la estabilidad futura de los implantes.

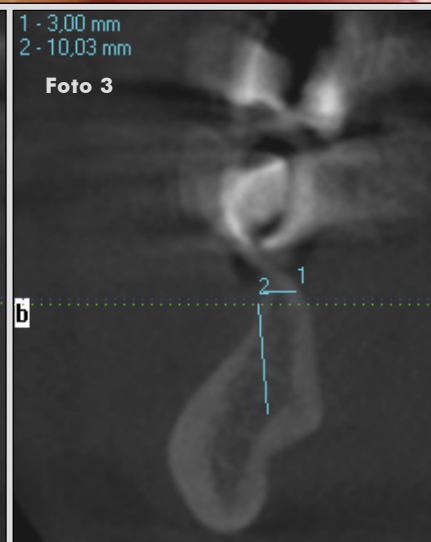
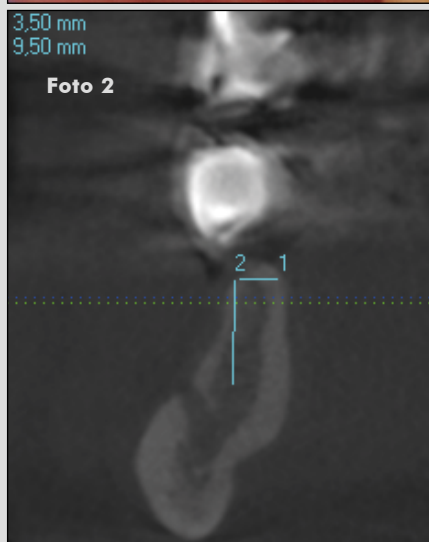
Asimismo la ganancia en tejidos duros se complementa con un injerto gingival que nos procura una mayor anchura del tejido blando y cambio del biotipo.



1. Cresta inicial. Vista oclusal en la que se aprecia lo estrecho de la cresta y la escasez de tejido queratinizado.

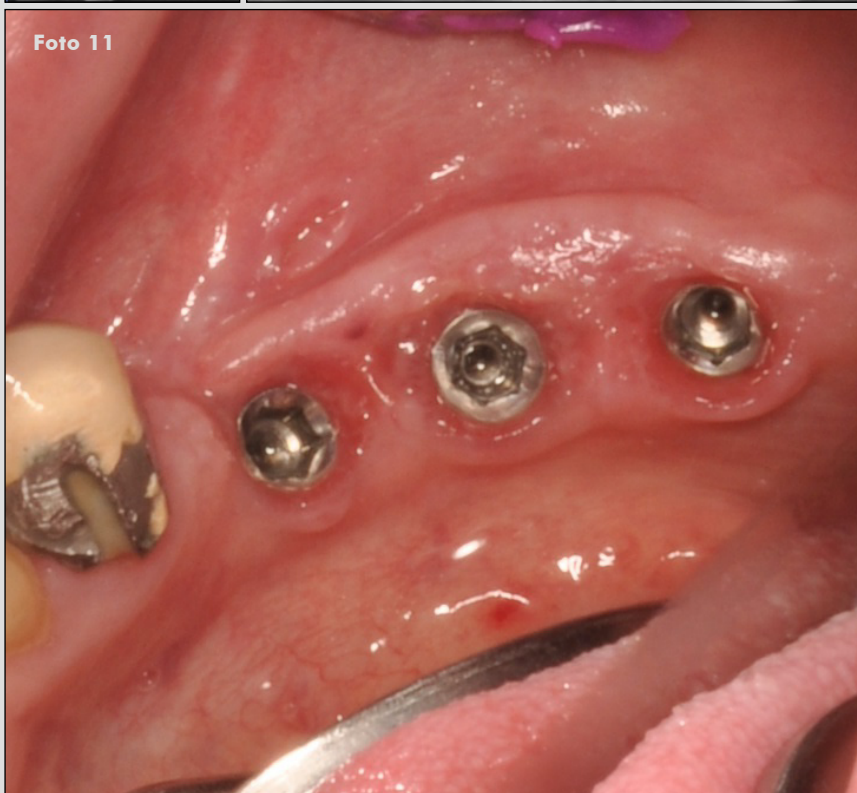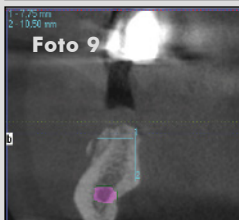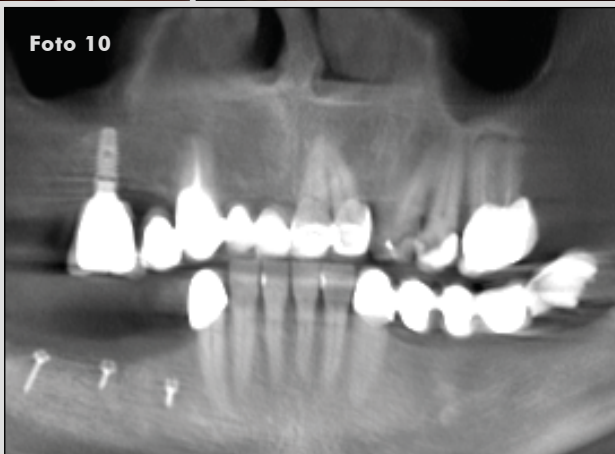
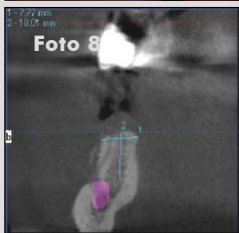
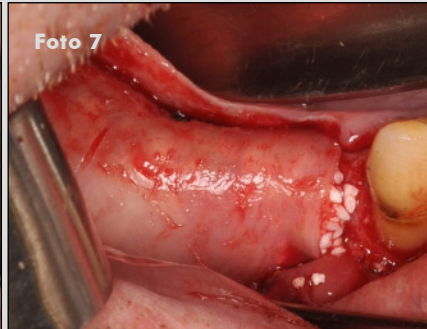
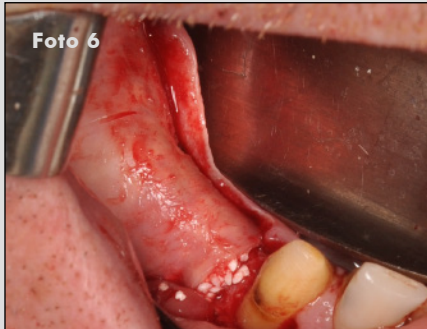
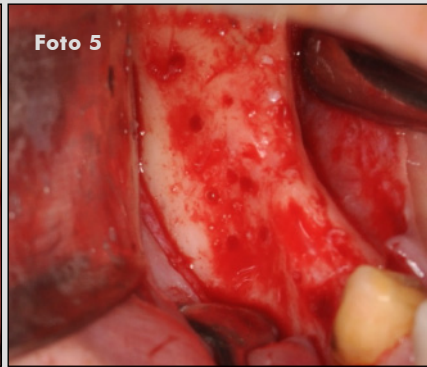
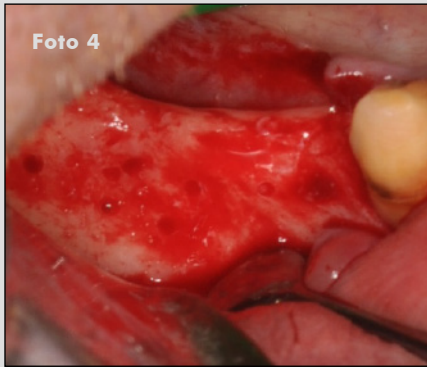
2. Corte 3D inicial, zona mesial.

3. Corte 3D inicial, zona distal.



Continúa en siguiente página

CASO CLÍNICO DESTACADO FEBRERO 2017



4. Cresta inicial tras despegar colgajo. Se le realizan perforaciones a la cortical.

5. Cresta inicial, distinta perspectiva. En la zona distal, aprovechando la exodoncia de unos restos radiculares se realizó raspado de hueso para la obtención de particulado autólogo a mezclar con el injerto xenógeno.

6. Injerto de hueso autólogo particulado mezclado con OsteoBiol Apatos, cubierto con OsteoBiol Lámina Cortical.

7. La lámina es fijada por vestibular y lingual con tornillos de osteosíntesis.

8. Corte 3D final (6 meses postinjerto), zona mesial.

9. Corte 3D final (6 meses postinjerto), zona distal.

10. Ortopantomografía postinjerto, donde se observan los tornillos de fijación vestibular y lingual.

11. Aspecto final de la cresta, tras colocación de implantes y aumento de tejido con injerto gingival procedente de paladar y manejo de encía queratinizada con provisionalización.

Obsérvese la ganancia de anchura respecto a la inicial.

Caso clínico destacado del mes.
Febrero de 2017. Osteógenos.