CASO CLÍNICO DESTACADO MARZO 2017

Dr. Mario Alvarado. phD, DDS, MDS. Madrid.

Resolución de periimplantitis

OsteoBiol Mp3 y membrana OsteoBiol Evolution

Descripción del caso: Paciente de 57 años, fumador ocasional, no padece ninguna enfermedad de riesgo para la cirugía regenerativa e implantológica. Remite dolor en sector anterior superior y pérdida de implante situado en posición 21. Procedemos a realizar pruebas diagnosticas (TAC).

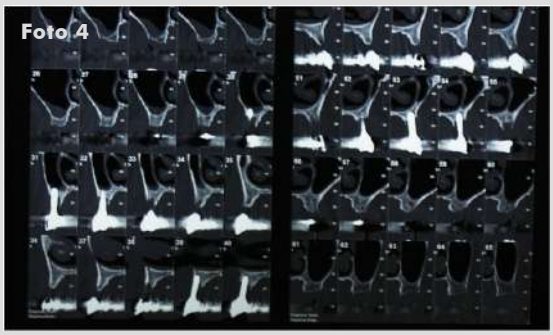

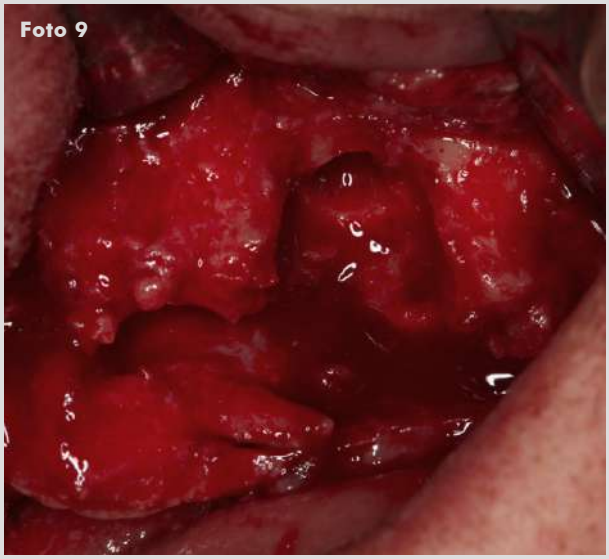

1. Situación inicial.
2. Visualización de TAC.
3. Visión oclusal de los defectos periimplantarios.
4. Cortes TAC.
5. Visión intraoral implantes.
6. Incisión y visualización de implantes.
7. Detalle de defecto.
8. Detalle de defecto.
9. Detalle de defecto.

Continúa en siguiente página

CASO CLÍNICO DESTACADO MARZO 2017

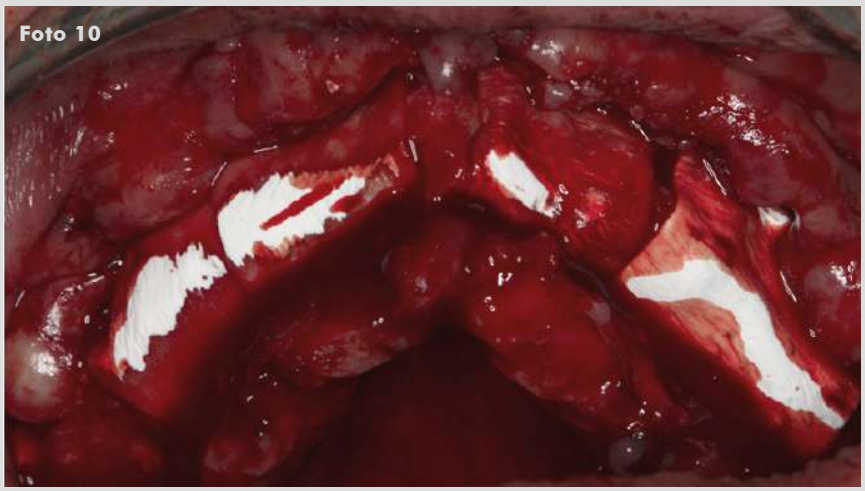

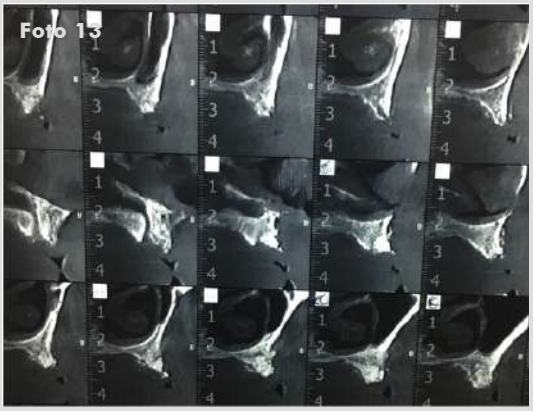

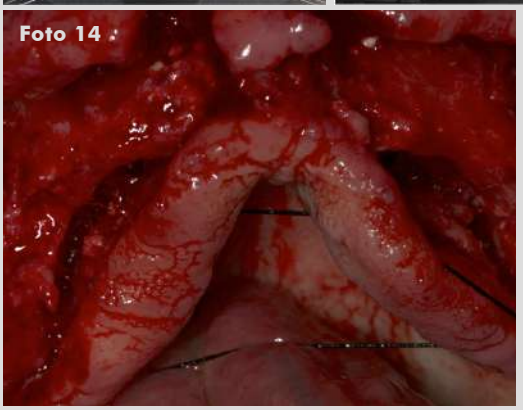

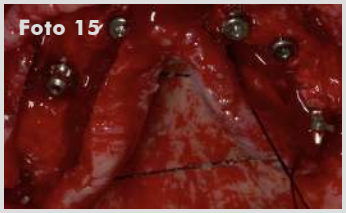

10. Colocación de OsteoBiol mp3 y OsteoBiol Evolution.

11. Se realiza un TAC a los 4 meses.

12. TAC oclusal.

13. Cortes TAC.

14. 4 meses después la reentrada.
Se observa una magnífica regeneración ósea utilizando OsteoBiol mp3 y OsteoBiol Evolution.

15. Colocación de los implantes.

16. Sutura.

17. 3 meses después.
La opción protésica fue colocar una prótesis hibrida ya que el paciente porta una prótesis metal porcelana en el sector inferior. Se evitan así otros problemas que hubiesen surgido en el caso de haber elegido la opción metal porcelana o porcelana.

18. Resultado final.

19. 4 años después.

Caso clínico destacado del mes.
Marzo de 2017. Osteógenos.

Osteògenos
Dental Surgical Devices