

# CASO CLÍNICO DESTACADO ENERO 2017

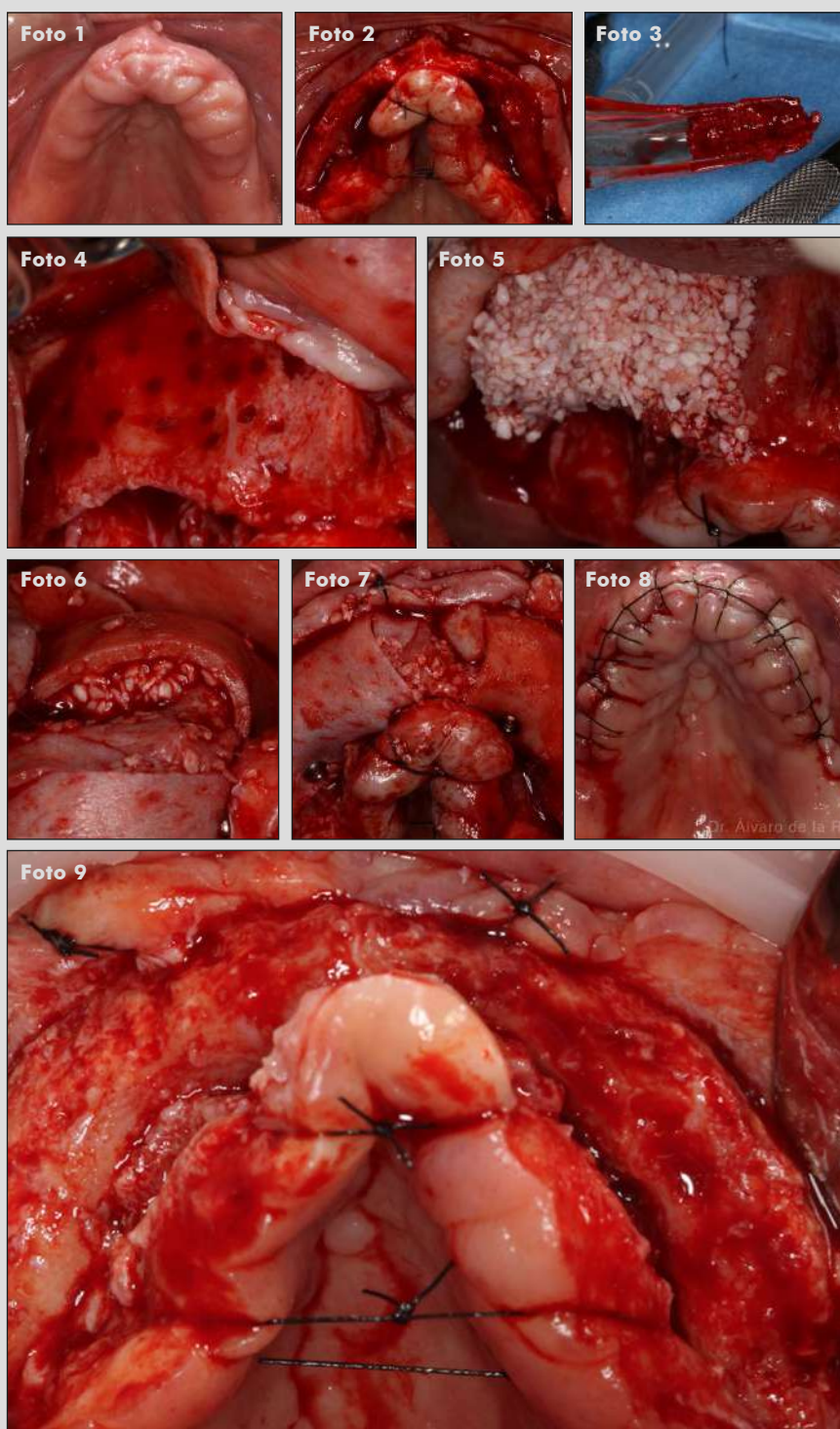
**Dr. Álvaro de la Riva. Clínica privada, León.**

**Regeneración ósea guiada del maxilar superior atrófico.**



**Membranas OsteoBiol Derma, OsteoBiol Apatos y recolector de hueso autólogo Safescraper.**

**Descripción del caso:** Paciente desdentada de 62 años, fumadora de 15 cigarrillos al día, sin antecedentes médicos de interés, está descontenta con su prótesis completa superior. Tras realizar un examen completo con exploración extra e intraoral, y realizar un CBCT, se propone colocar implantes dentales después de realizar una cirugía de aumento del volumen óseo, para reconstruir su maxilar superior. Una vez la paciente ha conseguido dejar de fumar, realizamos la cirugía de reconstrucción maxilar, y a los 6 meses, colocamos los implantes dentales.



1. Vista oclusal del maxilar superior.

2. Vista oclusal después de levantar un colgajo mucoperióstico. Se aprecia la estrechez en las zonas donde se ha planificado la colocación de los implantes en posiciones de 12, 15, 22 y 25.

3. Hueso autólogo obtenido de la espina nasal anterior y de los sectores posteriores con rascador de hueso Safescraper.

4. Perforaciones en la cortical vestibular para estimular el sangrado y facilitar la angiogénesis.

5. Aplicación de mezcla de xenoinjerto Apatos con hueso autólogo en proporción 80/20 en vestibular.

6. Adaptación de la membrana Derma para realizar función de barrera y estabilizar el sustituto óseo aplicado.

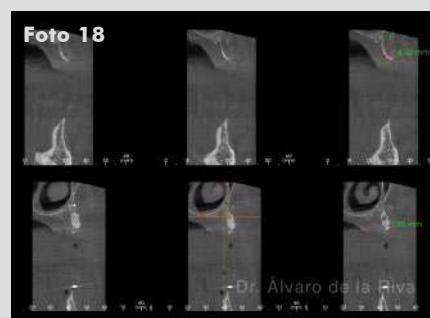
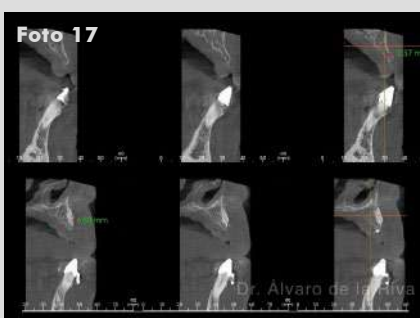
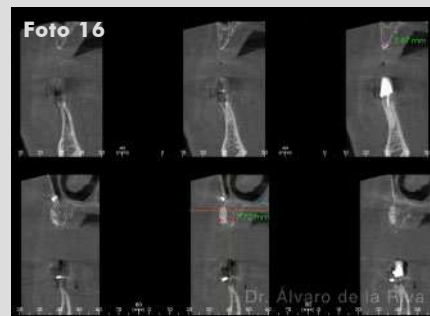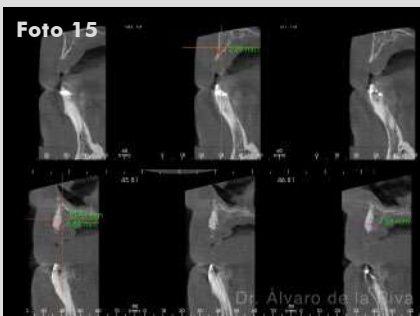
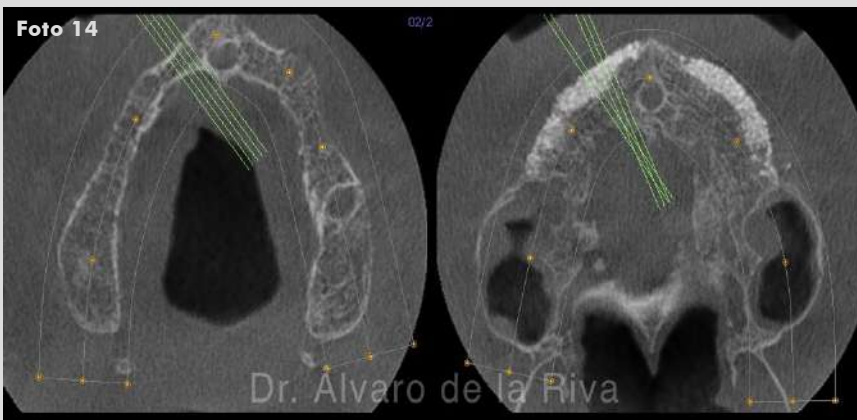
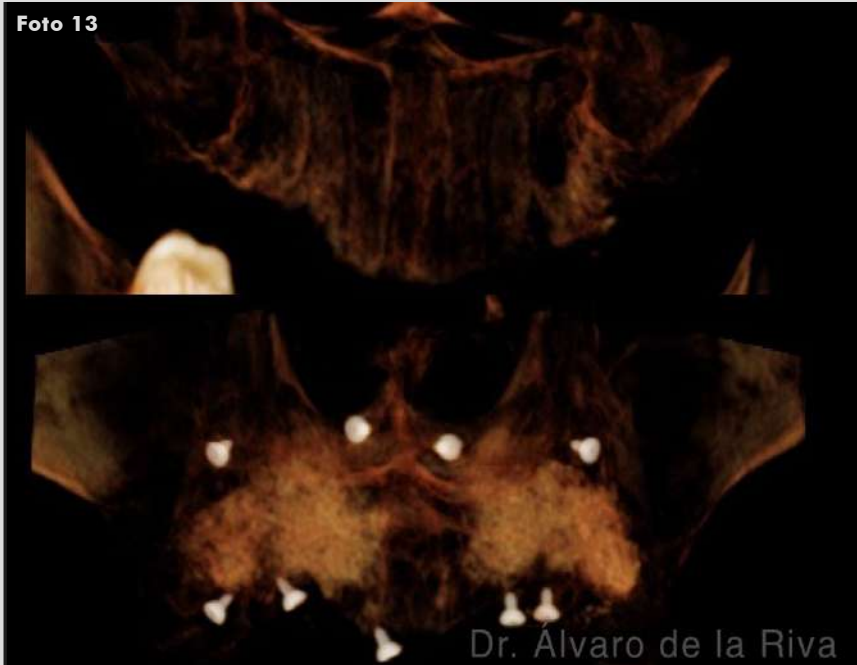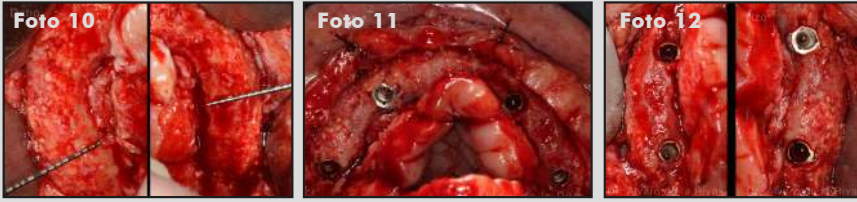7. Vista oclusal de la regeneración ósea. Las membranas Dermas están fijadas en vestibular y palatino con chinchetas.

8. Sutura continua entrelazada en ojal y puntos simples de 4/0.

9. Aspecto a los 6 meses al levantar un colgajo mucoperióstico.

**Continúa en siguiente página**

# CASO CLÍNICO DESTACADO ENERO 2017



10. Disponibilidad ósea en cuadrantes superior derecho e izquierdo, la cresta mide más de 7 mm de anchura, con lo que pueden colcarse los implantes en una posición correcta.

11. Colocación de 4 implantes dentales en posiciones de 12, 15, 22 y 25.

12. La vista oclusal de los cuadrantes derecho e izquierdo revela un contorno óseo favorable alrededor de los implantes.

13. Comparación de reconstrucción tridimensional del CBCT del maxilar superior al inicio y 6 meses después.

14. Comparación antes y después de la ROG en una vista oclusal del CBCT en el maxilar superior.

15. Cortes de CBCT antes y después de la ROG en posición de 12.

16. Cortes de CBCT antes y después de la ROG en posición de 15.

17. Cortes de CBCT antes y después de la ROG en posición de 22.

18. Cortes de CBCT antes y después de la ROG en posición de 25.

Caso clínico destacado del mes.  
Enero de 2017. Osteógenos.