CASO CLÍNICO DESTACADO NOVIEMBRE 2020

DR. CARLOS POLIS YANES

Clínica privada, Barbastro (Huesca).

Regeneración de atrofia ósea mandibular con técnica de encofrado.

OsteoBiol Lámina rígida, tornillos Global D, recolector de hueso Safescraper y sutura Serag Wiessner monofilamento Seralon.

Descripción del caso: paciente de 62 años de edad, sin antecedentes médicos relevantes y con edentulismo de larga duración en el sexto sextante.
Tras fracasar una regeneración horizontal con membrana reabsorbible fijada con chinchetas y xenoinjerto se decidió reintervenir con una OsteoBiol Lámina Rígida ósea de origen heterólogo realizando una técnica de Khoury ante la imposibilidad de obtener bloques de hueso mandibular por poca disponibilidad.
Se levantó un colgajo mucoperióstico, realizando periostioplastia para aliviar tensión y liberación del colgajo lingual. Con un rascador óseo Safescraper se obtuvo hueso autólogo de la rama mandibular.
Tras dividir la lámina y darle la forma deseada con un disco y pieza de mano se procedió a fijar la porción vestibular con dos microtornillos Global D de 1,2 mm de diámetro y 8 mm de longitud. Una vez fijado se realizó el relleno únicamente con hueso autólogo y se fijó en la parte superior otra porción de la lámina ósea para cerrar nuestro encofrado. En este caso únicamente fue necesario un tornillo Global D de 1,2 mm de diámetro y 12 mm de longitud.
Lo recomendable es utilizar al menos dos tornillos para evitar rotación, pero la estabilidad del encofrado fue elevada y no fue necesaria una fijación extra. Se realizó un cierre primario con sutura Serag monofilamento de poliamida Seralon 4/0 en sutura continua y puntos colchoneros. Transcurridos 15 días tras la intervención se procedió a la retirada de la sutura. Cuatro meses tras la cirugía regenerativa se reintervino la zona con un nuevo colgajo a espesor total y se evidenció que aún permanecía la OsteoBiol Lámina perfectamente integrada en los tejidos y colocamos dos implantes de 3,8 x 9 mm enterrándolos por debajo del nivel de la Lámina.

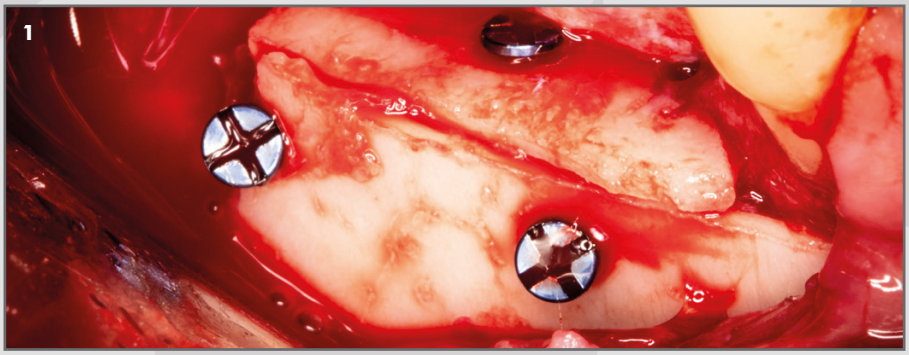

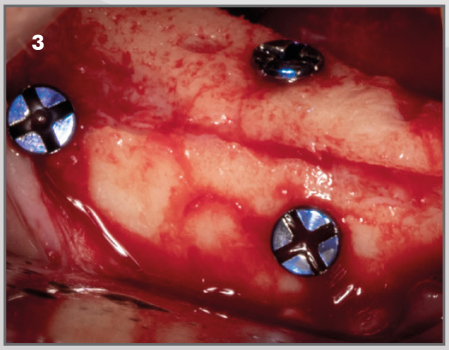

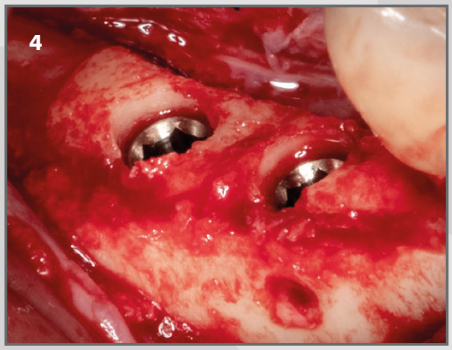

1. Colocación de la OsteoBiol Lámina rígida fijada con 3 tornillos Global D.

2. Cierre primario con sutura Serag monofilamento de poliamida Seralon 4/0 en sutura continua y puntos colchoneros.

3. Reentrada 4 meses después.

4. Colocación de los implantes.

Osteògenos

Caso Clínico Destacado noviembre 2020