CASO CLÍNICO DESTACADO MAYO 2020

DR. JESÚS MORENO

Clínica privada Madrid.

Explante, implantes, regeneración horizontal y elevación de seno.

OsteoBiol Gen-Os, OsteoBiol Membrana Evolution, Safescraper, Chinchetas Dualpins y Sutura Serag Wiessner Seralon.

Descripción del caso: Paciente de 58 años, ASA 1, sin antecedentes médicos de interés acude a consulta para reponer sector posterior del 2º cuadrante. En una primera opción se le propuso la colocación de un implante en posición 26 y la realización de un puente implanto-retenido con el implante en posición 24. Tras valorar el CBCT se apreció que la posición del implante en posición 24 no era la idónea, estando la mayor parte fenestrado del hueso maxilar. El remanente óseo en la posición del implante del 26 era de 3'5mm con lo que fue necesario realizar una elevación sinusal abierta. Para realizarlo en un único abordaje, se realizó el explante del IOI en posición 2.4, se colocó un nuevo implante en posición tridimensional idónea y se regeneró la cortical vestibular con una técnica por capas, poniendo hueso autólogo en contacto con la superficie del implante obtenido de realizar la ventana de acceso al seno maxilar, después una capa de xenoinjerto con OsteoBiol Gen-Os y cubierto por una membrana reabsorbible OsteoBiol Evolution fijada en apical con Chinchetas Dualpins y en crestal con el tornillo de cierre del implante. En la elevación sinusal, se colocó el implante y se relleno con una mezcla 50/50 de autólogo rascado con Safescraper y xenoinjerto OsteoBiol Gen-Os, y por vestibular una membrana reabsorbible OsteoBiol Evolution fijada con chinchetas. Para un correcto cierre primario de los tejidos blandos, se realizó un colgajo rotado de paladar a pedículo anterior, suturado con Sutura monofilamento de 5/0 Serag Seralon sellando la regeneración en la parte crestal y engrosando el volumen cestal y vestibular.

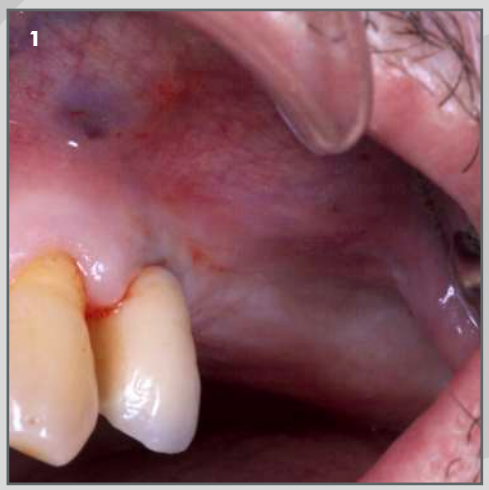

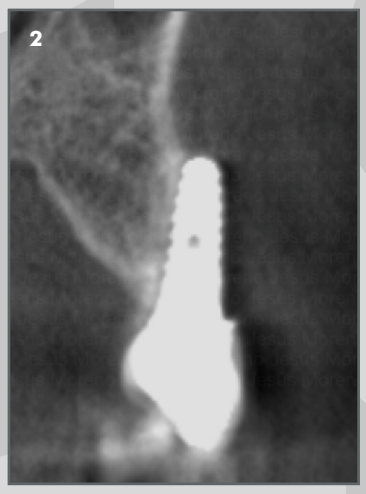

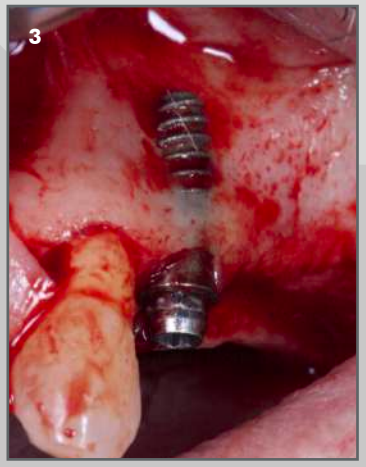

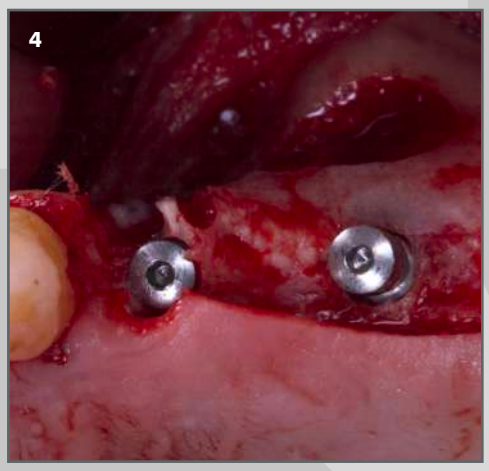

1. Situación inicial clínica.

2. Situación inicial radiográfica.

3. Implante fenestrado previo a explantación.

4. Colocación de implantes tras explantación y elevación.

Continúa en siguiente página

CASO CLÍNICO DESTACADO MAYO 2020

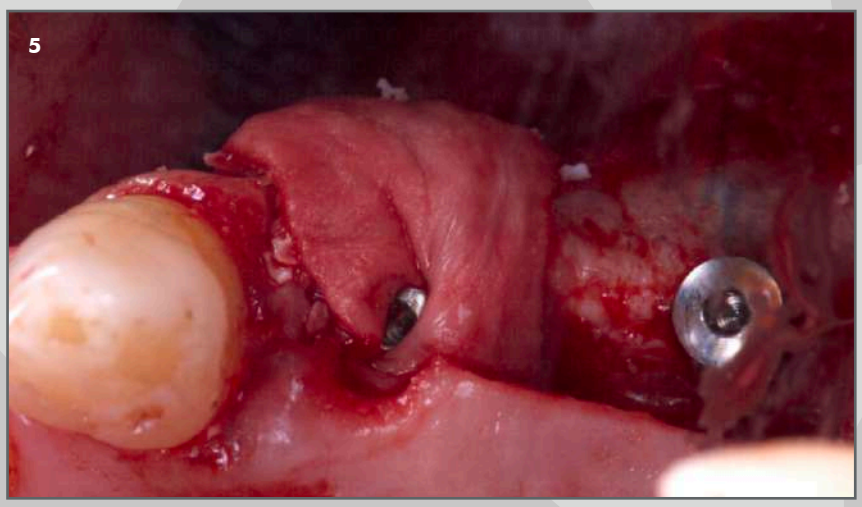

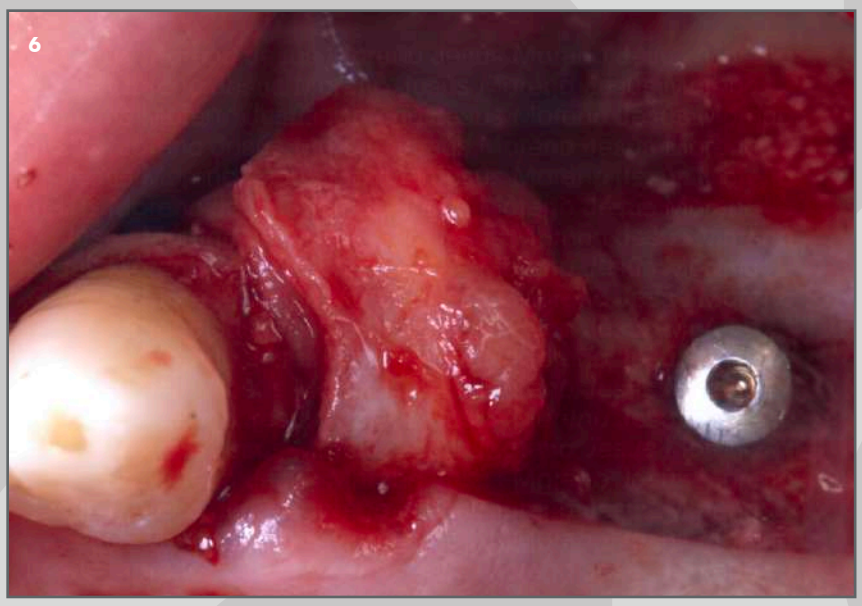

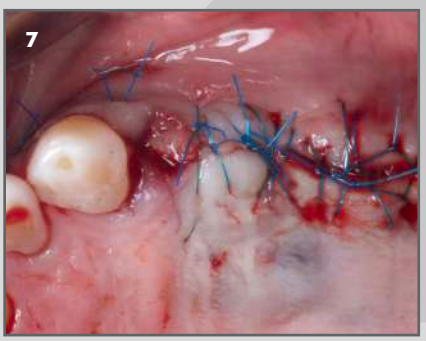

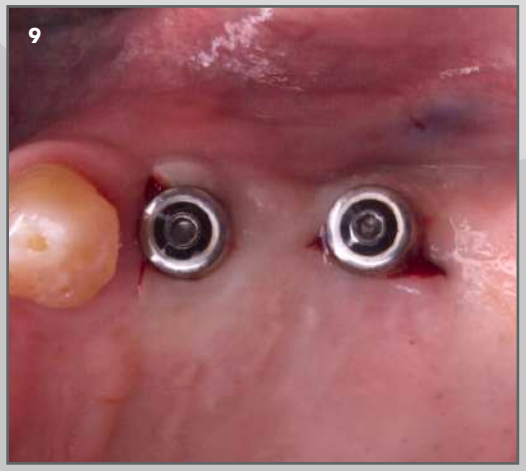

5. Regeneración ósea por capas en 24 y relleno óseo del seno maxilar.

6. Colgajo rotado del paladar para cierre de regeneración y aumento de volumen vestibular.

7. Situación postquirúrgica clínica.

8. Tejidos blandos 6 meses después.

9. Segunda fase y colocación de pilares intermedios.

10. Situación postquirúrgica radiográfica.

Osteògenos

Caso Clínico Destacado mayo 2020