CASO CLÍNICO DESTACADO JUNIO 2020

DR. MICHELANGELO DEL MASTRO

Profesor del Máster de Cirugía implantológica, prótesis y periimplantologia de la UAX
Práctica privada en periodoncia, cirugía e implantes en Madrid.

Regeneración ósea horizontal simultánea a la colocación de implantes.

OsteoBiol Apatos, OsteoBiol Lámina Cortical y Chinchetas Dualpins.

Descripción del caso: Paciente de 52 años, ASA I derivada para colocar implantes en zona anterior del maxilar. Tras la valoración clínica y radiológica (CBCT), observamos un defecto horizontal de tejidos duros y blandos. Realizamos un plan de tratamiento, emitimos un juicio pronóstico y presentamos al paciente una alternativa que consiste en colocar dos implantes de 3,5 mm x 11,5 mm en posiciones 1.2 y 2.2, con regeneración ósea simultánea. Para ello, utilizaremos una mezcla de hueso autólogo y xenoinjerto Osteobiol Apatos, junto a una OsteoBiol Lámina cortical que fijaremos con chinchetas Dualpins.

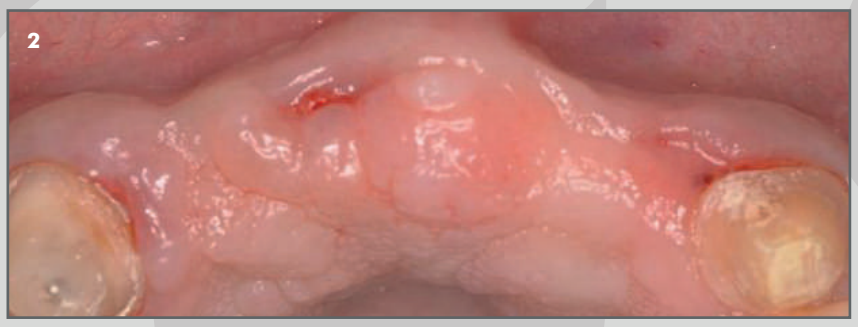

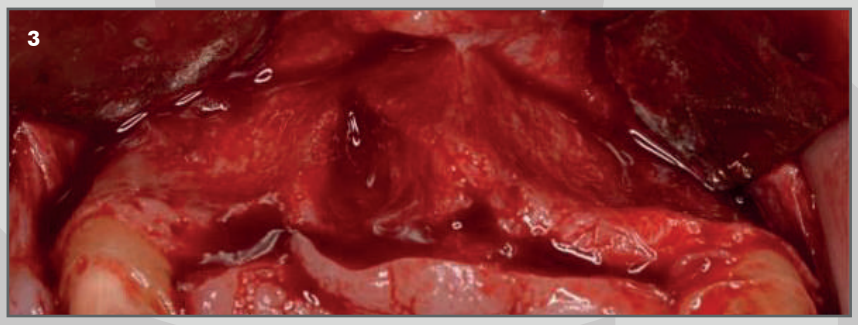

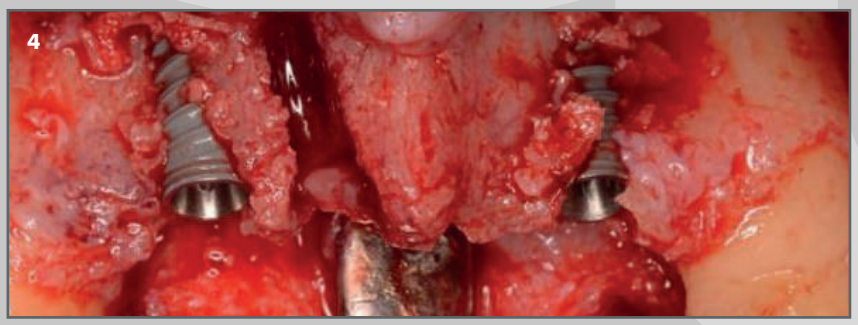

1 y 2. Situación inicial.

3. Se eleva el colgajo a espesor total. Se aprecia reabsorción horizontal de la cresta.

4. Colocación de los implantes de 3,5 mm x 11,5 mm. Con dehiscencia en la zona vestibular

Continúa en siguiente página

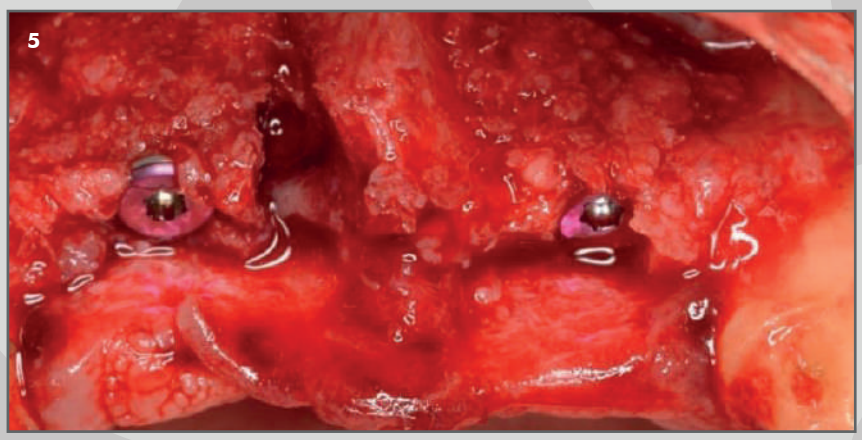

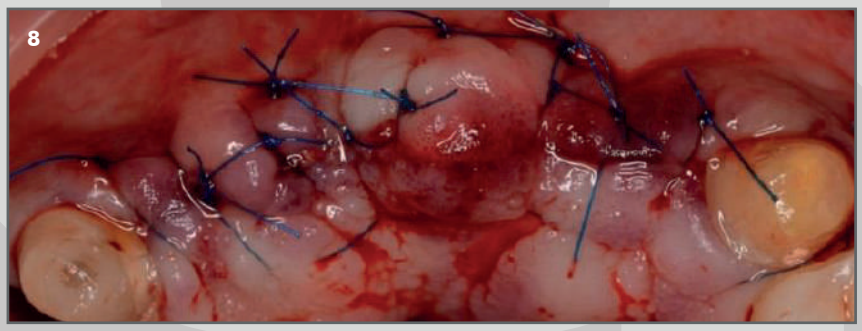

5. Colocación de hueso autólogo en contacto con los implantes.

6. Colocación de xenoinjerto OsteoBiol Apatos y de la membrana OsteoBiol Lámina Cortical Fina.

7. Fijación de la membrana con chinchetas Dualpins.

8. Sutura de la zona intervenida.

9. Situación 45 días después de la cirugía.

Continúa en siguiente página

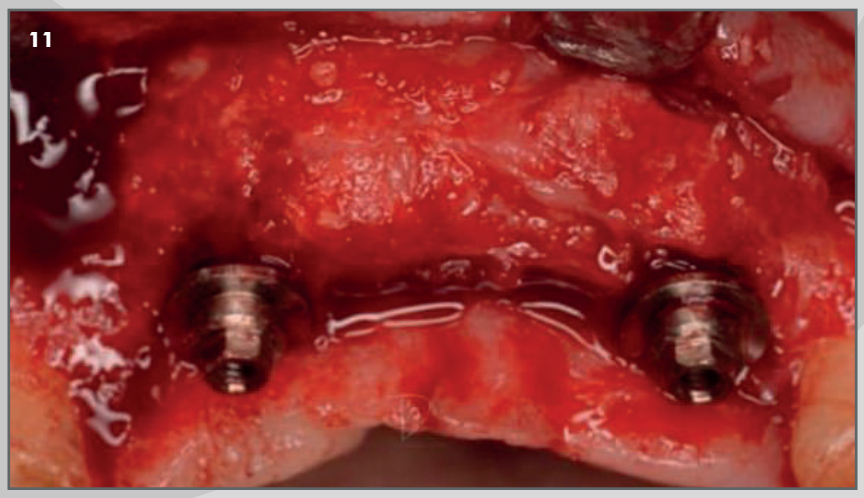

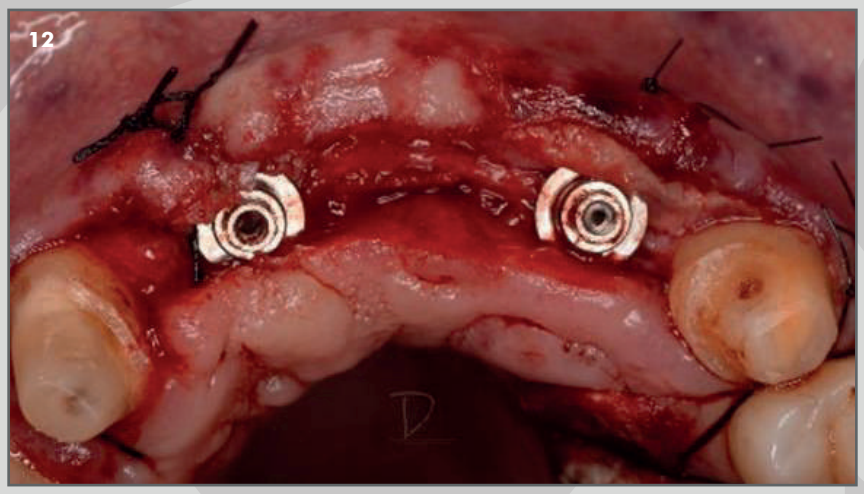

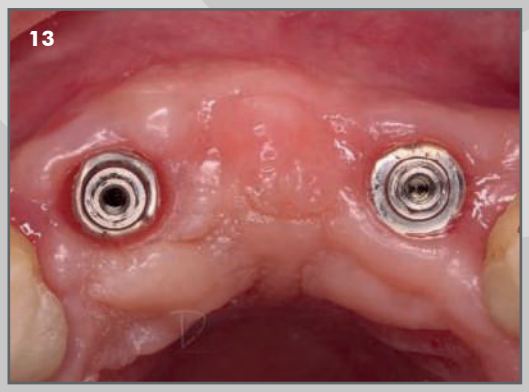

10. CBCT a los 6 meses.

11 y 12. Reentrada a los 7 meses, injerto de tejido conectivo y colocación de multiunit recto.

13. Vista a las 3 semanas después de la segunda fase.

14. Conformación de los tejidos con las coronas provisionales sobre implantes.

Osteògenos

Caso Clínico Destacado junio 2020